Aus der Urologischen Abteilung des St. Elisabeth-Hospitals
Iserlohn.
Leitender Arzt: Dr. Tzschirntsch.

Erfolge und Mißerfolge bei der Elektroresektion des hypertrophischen Prostataadenoms.

Operationsergebnisse über 70 Fälle aus der Urologischen Abteilung des St. Elisabeth-Hospitals, Iserlohn.

Inaugural-Dissertation

zur

Erlangung des Doktorgrades

der

Hohen Medizinischen Fakultät

der

Rheinischen Friedrich-Wilhelms-Universität

zu Bonn

vorgelegt am 1. August 1938

von

Theodor Berck

aus Iserlohn.

Druck von H. Trapp, Bonn, Stiftsgasse 11 / 1938.

Gedruckt mit Genehmigung der Medizinischen Fakultät
der Universität Bonn.

Referent: Prof. Dr. Freiherr v. Redwitz.

Korreferent: Prof. Dr. Siebke.

Eine äußerst verbreitete Erkrankung des vorgeschrittenen Mannesalters ist die Prostatahypertrophie, deren zwangsläufige Folge die Erschwerung der Miktion oder gar die Unmöglichkeit der Blasenentleerung ist.

Bis vor wenigen Jahren war die Behandlung der Prostatahypertrophie in Deutschland feststehend: Patienten, die in operabelem Zustand in Behandlung kamen, wurden prostatektomiert. Der Rest erhielt entweder eine Blasenfistel oder wurde mit dem Katheter weiterbehandelt.

Der Wunsch, die durch das krankhafte Geschehen am Blasenhals entstandenen Veränderungen durch relativ kleine transurethrale Eingriffe zu beseitigen, ist alt. Es wurden immer wieder in vergangenen Zeitabschnitten Instrumente konstruiert, die aber bald wieder in Vergessenheit gerieten, da die mit ihnen unternommenen Versuche sehr gefahrvoll waren und keine Dauererfolge aufzuweisen hatten.

Man kann die Instrumente, die im Laufe der Zeit unter verschiedenen Gesichtspunkten angefertigt worden sind, in zwei Hauptgruppen einteilen: in blinde und optische.

In diesen Gruppen wurde die Abtragung des Gewebes auf drei verschiedene Arten vorgenommen. Einmal mechanisch mit dem Messer schneidend, oder stanzend (Punch), dann elektrisch mit glühender Schlinge verbrennend oder elektrisch verkochend (Elektrokoagulation) und schließlich elektrisch mit Hochfrequenzstrom schneidend.

Mathé-de la Pena und Kraas veröffentlichen je einen Überblick über die geschichtliche Entwicklung der konservativen Behandlungsmethoden der Prostatahypertrophie. Danach war es Ambrose Paré (1510—1590), der als erster ein Schneidinstrument zur Beseitigung eines Entleerungshindernisses als Blasenhals in die Harnröhre einführte. Bereits 1806 machte Home auf die Bildung des prostatischen Mittellappens aufmerk-

sam und Guthrie (1832) schlug die Durchschneidung der Barriere am Blasenhals mittels einer Lanzette vor. Auf diese Weise konnte er 2 Fälle von Barrierenbildung erfolgreich behandeln. 1841 beschrieb Civiale ausführlich die Blasenhalsobstruktion und konstruierte zu ihrer Behandlung ein „Kiotom", und 1852 erhält Mercier den Akademiepreis für seine Studien über die Blasenhalserkrankung. Im Laufe der Zeit begnügte er sich nicht mehr mit einem einfachen Durchschneiden des abflußhindernden Gewebes, sondern konstruierte ein Instrument, mit dem er Stücke herausschneiden konnte. Wenn auch nicht zeitlich, so doch in ihrer Wirkungsweise gehören hierher die Anfänge der nach dem Prinzip des Hohlmeißels (engl. Punch) angefertigten Instrumente von Young und später verbessert von Caulk, die ein blindes Herausstanzen von streifenförmigen Gewebsstücken aus der hinteren Harnröhre ermöglichen.

Allen diesen Instrumenten war das schneidende und blinde Vorgehen gemeinsam. Neben der Arbeit im Dunkeln, die ganz von der Erfahrung und Geschicklichkeit des Operateurs abhängig war, bestand bei dieser Methode die große Gefahr der Blutung und die Unmöglichkeit, diese irgendwie zu beeinflussen.

Als Bottini im Jahre 1874 sein „Cauterio termogalvanico" bekannt gab, trat hier ein gewisser Wandel ein. Er benutzte einen dem Mercier'schen Instrument ähnelnden Apparat und schnitt mit Hilfe eines galvanischen Stromes Einkerbungen in das obstruierende Gewebe. Zur Vermeidung von Gewebsschädigungen durch Überhitzen des Instrumentes war dieses mit einer Kühlspülung versehen. Da aber auch dieses Instrument für den weniger Geübten immer sehr gefährlich war, fand es keine große Verbreitung. Es traten Spätblutungen während oder nach der Abstoßung der Brandschorfe ein, die Schorfe infizierten sich und führten zu schweren Infektionen der oberen Harnwege.

Die Mängel, die dem Operieren im Dunkeln anhafteten, gaben schon früher dazu Anlaß, die Instrumente mit einer Optik zu versehen, um so wenigstens das Operationsgebiet zu überblicken.

1906 gelang es Goldschmidt, durch die Konstruktion des Irrigationsurethroskopes das Gebiet der Harnröhrenendoskopie erheblich zu erweitern. Durch Wasserdruck wurde die Harnröhrenwand entfaltet, und durch Einschalten einer Optik und einer Lichtquelle war die Betrachtung größerer Harnröhrenabschnitte ermöglicht. Für therapeutische Zwecke benutzte er ein elektrisch zum Glühen gebrachtes Messer, das innerhalb des Instrumentenfensters bewegt und durch einen kleinen Schieber aufgerichtet werden konnte.

Die Einführung des hochfrequenten Koagulationsstromes gab die Möglichkeit, größere Gewebspartien durch Stromeinwirkung zu zerstören. Die Zahl der blinden Instrumente vermehrte sich noch. Es wurden Koagulationskatheter (Vogel, Kruimel) konstruiert, mit denen blind und unter digitaler Kontrolle vom Rektum her die Blasenhalsveränderungen verkocht wurden. Die Punchinstrumente wurden so modifiziert, daß das Gewebe vor oder nach dem Stanzen zur Vermeidung der gefürchteten Blutungen unter Sicht koaguliert werden konnte.

Das Streben ging dahin, an Stelle der bisherigen Koagulationsbehandlung, auf elektrischem Wege ein Herausschneiden von obstruierenden Gewebsmassen zu bewirken. Zahlreiche Instrumente dieser Art, die nach dem gleichen Prinzip arbeiten, sind daraufhin konstruiert worden. Sie bestehen alle im wesentlichen aus einem Cysto-Urethroskop mit kräftiger Dauerspülung, vielfach mehreren verschiedenen Optiken und einer Schneidschlinge, Schneidbügel oder Haken, die es ermöglichen, das im Blickfeld eingestellte Gewebsstück abzuschneiden, sei es von vorn nach hinten oder umgekehrt (Davis, Stern, Mc Charthy) oder von rechts nach links (Kirwin) oder aber durch kreisende Bewegungen des ganzen Instrumentes (Foley).

Das Problem der Stromqualität bereitete anfangs einige Schwierigkeiten. Es werden heute 2 Arten von Stromerzeugern gebaut. Einmal Röhrenapparate mit ungedämpften Schwingungen, deren Eigenart es ist, einen glatten Schnitt und nur geringe gleichzeitige Koagulation zu erzielen, während andererseits

die Funkenstreckenapparate mit gedämpften Schwingungen Schnitt und Koagulation gleich gut gewährleisten.

In Deutschland wird zur Zeit hauptsächlich, soweit aus der Literatur hervorgeht, mit folgenden Instrumenten gearbeitet:

An Punchinstrumenten nur der Kirwin Vesical Neck Resektor, von den Elektroresektionstypen das von Usadel und Bitschai modifizierte Stern-Mc Charthy-Elektrotom und als einziges deutsches Originalinstrument das von v. Lichtenberg-Heynemann konstruierte Elektrotom, welches unter Sicht an jeder beliebigen Stelle des Blasenhalses streifenförmige Gewebsstücke zu entfernen gestattet.

Überblickt man die zahlreichen Arbeiten der letzten Jahre, so ist festzustellen, daß sich allmählich die endourethrale Resektion, namentlich in der Behandlung des Prostataadenoms, durchzusetzen beginnt.

In Deutschland wurde das neue Verfahren anfangs nur zögernd aufgenommen und hat bis heute nicht im entferntesten die Zahl der Anhänger wie in Amerika. So berichtet Rubritius, daß es in Amerika Urologen gibt, welche diese Operation bei Patienten im Alter von 25—50 Jahren zur Anwendung bringen, ferner aus einer Riesenstatistik von Caulk-Patton, welche einer Zahl von 7415 Punchoperationen eine solche von 8073 elektrischen Resektionen gegenüberstellt, und aus Berichten der Mayo-Kliniken, aus welchen hervorgeht, daß dort in einem Zeitraum von 20 Monaten nur 10 Patienten prostatektomiert, aber mehr als 800 bei einer Mortalität von 0,7 % transurethral reseziert wurden. Young hat in etwa 600 mit dem Punch behandelten Fällen eine Mortalität von 5 % aufzuweisen.

Aber auch in Amerika mehren sich die Stimmen derjenigen, die vor einer allzu wahllosen Anwendung der transurethralen Resektionen warnen und deutlich zu erkennen geben, daß es sich hierbei keinesfalls um einen kleinen harmlosen Eingriff handelt, der etwa in ambulanter Behandlung durchgeführt werden könne. (Lewis-Carroll). Day hat 1932 bei einer Serie von 41 nicht ausgesuchten Fällen 9 Todesfälle, also eine Mortalität von

22%. Er hält die Resektion am gleichen Patienten nicht ungefährlicher als die „offene" Operation.

Caulk, der seit 1922 die transurethrale Resektion (Cautery-Punch) anwendet, gibt von 800 Fällen 80% Heilungen an.

Die Fragen, die im Vordergrund des Interesses stehen, und deren Klärung bis heute in keiner Weise eindeutig feststeht, sind die der Indikation zur transurethralen Resektion, und inwieweit dieselbe geeignet ist, die Prostatektomie in der bisher geübten Weise einzuengen oder gar zu verdrängen. Sie läßt sich nicht damit lösen, daß man der Elektroresektion nur alle Fälle zuführt, die auf Grund der bekannten Voruntersuchungen für eine radikale Operation nicht mehr in Betracht kommen. Auch hier ist man in Amerika wieder weit weniger engherzig mit der Anzeigestellung zur Prostataresektion.

Viele Autoren wie Alcock, Bumpus, Davis, Kretschmer, Thompson u. a. führen nahezu in jedem Fall von Prostatahypertrophie, der eben noch für einen Eingriff geeignet ist, die Resektion durch. Doch die überwiegende Mehrzahl nimmt einen gemäßigten Standpunkt ein.

Nestmann teilt mit, daß Mc Charthry, in dessen Krankengut Prostatektomien und Resektionen sich wie 1:7 verhalten, folgende Richtlinien für die Anzeigenstellung zur endourethralen Resektion gibt. Sie ist nach ihm geeignet bei:

1. Sphinktersklerose.
2. Barrierenbildung in der hinteren Harnröhre.
3. Bestimmten Formen der sogenannten Prostatahypertrophie.
   a) Frühfälle. Isolierte Mittellappenvergrößerung.
   b) Vergrößerung von Mittel- und Seitenlappen geringen Grades.
   c) Vergrößerung der intraurethralen Seitenlappen, wenn noch genügende Bewegungsfreiheit für das Instrument vorhanden ist.
4. Inoperabelem Prostatacarcinom um eine Blasenfistel zu vermeiden und bei zweifelhaften Adenomen, um durch

eine Probeexzision die Gut- oder Bösartigkeit der Geschwulst zu klären.

In Europa ist man zunächst zurückhaltend und vorsichtig vorgegangen, und die Resektion hat sich bei der Behandlung der Prostatahypertrophie ein Indikationsgebiet erobert, das von den einzelnen Autoren verschieden weit gesteckt ist.

Fast alle Autoren sind sich darüber einig, daß die Resektion eine außerordentliche Bereicherung in der Behandlung der Blasenhalsveränderungen darstellt, und daß insbesondere auch bei der Resektion dieselben peinlichen Voruntersuchungen und Vorbehandlungen zu verlangen sind. Aber es herrscht nicht im mindesten eine Einigkeit darüber, welche Kranke nun der Prostatektomie und welche der Resektion unterworfen werden sollen.

Kraas, der in Deutschland besonders die Richtlinien für die Technik und Indikation der Prostatektomie ausgearbeitet hat, teilt die Anschauungen seines Lehrers Mc Charthy und gibt an, daß gerade bei den Fällen, die nicht mehr radikal operiert werden können, die Hauptschwierigkeit zum Entschluß für ein endourethrales Vorgehen liegt, da man sich nicht verleiten lassen dürfe, durch die Kleinheit des Eingriffes hier wahllos vorzugehen, denn nach entsprechender Vorbereitung könne gerade bei diesen Kranken oft noch gute Erfolge erzielt werden.

Nestmann schließt sich dieser Anschauung an und weist darauf hin, daß die Prostataresektion insofern eine umschriebene Anzeigestellung habe, als sie für die nicht operabeln Kranken, denen der kleinere Eingriff der Resektion noch zugemutet werden kann, geeignet ist, und dadurch einerseits die Auswahl der radikaloperationsfähigen Fälle strenger getroffen werden kann, andererseits viele Kranke vor dem Katheterleben und der Blasenfistel bewahrt bleiben.

Wildegans will die Elektromie in erster Linie auf jene Kranke ausgedehnt wissen, die eine Radikaloperation nicht mehr vertragen.

Hoess elektromiert ebenfalls vorwiegend die nicht mehr prostatektomiefähigen Kranken und weist nachdrücklich darauf

hin, daß Erfolge und Vermeidung von Rezidiven nur durch die radikale Operation zu erwarten sind.

Forssmann hält die elektrische Abtragung von in die Blase vorspringenden Teilen einer mittelgroßen Drüse, deren Radikalentfernung der Allgemeinzustand verbietet, noch für angezeigt; dagegen sollen große und übergroße Drüsen vor allem subvesikale auf jeden Fall von der Elektrotomie ausgeschlossen werden. Voraussetzung für die Durchführung des elektrischen Eingriffes ist ein leistungsfähiges Harnsystem (Rest-N nicht über 38 mg %, Konzentration des Harn bis 1010 bei genügender Ausscheidung). Erhebliche Blasenentzündung, Blasensteine und größere Divertikel bilden Gegenanzeigen.

Reiser führt auch bei Prostatikern trotz schwerer Nierenschädigung (Rest-N bis 140 mg %, schlechte Ausscheidung) die Operation durch.

Nell und Schneider wollen ebenfalls die Elektrotomie nur bei Kranken angewandt wissen, bei denen die Prostatektomie nicht mehr möglich ist, und sprechen von einer Erweiterung der Behandlung der Prostatahypertrophie durch die Elektrotomie. Andererseits weisen aber die beiden genannten Autoren, die also in erster Linie hochgradige Krankheitsformen elektrotomieren, darauf hin, daß sie bei dem Eingriff nur verhältnismäßig geringe Prostatamengen von 0,5 bis 2 gr resezieren.

Schröder ist jedoch der Ansicht, daß diese Gewebsmengen bei größeren hypertrophischen Drüsenformen nicht ausreichen, um für die Dauer einen freien Harnabfluß zu gewährleisten. Nur durch verhältnismäßig große, muldenförmige Gewebsresektionen von 10—15 gr wird ein genügend dauerhafter Erfolg erzielt.

Viethen wendet die Elektroresektion für alle die Fälle an, die sonst der Prostatektomie unterworfen werden. Darüber hinaus kann die Elektroresektion auch noch da angewandt werden, wo die Prostatektomie abzulehnen ist. Die funktionellen Ergebnisse sind denen der Prostatektomie durchaus gleichwertig. Allerdings könne der Einwurf gemacht werden, daß die radikale Entfernung der Prostata besser vor späterer maligner Ent-

artung schützt als die Elektrotomie. Aber gerade die Elektroresektion ist eine geradezu glänzende Methode zum Nachweis des Carcinoms bei unklaren Fällen, indem sie selbst gewissermaßen eine Probeexzision von Prostatagewebe darstellt und ein Gewebe liefert, das sich zur Anfertigung von Schnitten gerade für Fälle des Beginnstadiums des Carcinoms gut eignet.

Bibus sagt hierzu, daß die übliche Art der Prostatektomie ebensowenig wie die Elektroresektion imstande ist, den Patienten von einem zufällig vorhandenen Carcinom zu befreien. Der Verfasser fand in 4—5 % aller Prostatektomierten ein Prostatacarcinom, das immer an der Peripherie der enukleierten Knoten saß und stets randständig war, also fast stets von dem nicht hypertrophischen Anteil der Drüsen seinen Ausgang nahm. Nur wenige Fälle seien bekannt, bei welchen der Krebs inmitten eines Adenoms gefunden wurde. Wenn histologisch ein Krebs festgestellt wurde, so empfiehlt sich eine intensive Röntgenbestrahlung, da anzunehmen ist, daß der Hauptherd des Carcinoms im Körper zurückgeblieben ist.

Ringleb ist ebenfalls der Ansicht, daß die chirurgische Kapsel Sitz und Träger des beginnenden Prostatacarcinoms ist. Die Erkennung des Prostatacarcinoms erfolge meist zu spät. Mit Röntgen- und Radiumbestrahlungen verschaffe man den Kranken vielleicht Linderung und verlängere das Leben, aber Heilungsergebnisse seien nicht zu erzielen.

Die Anfangs an der hiesigen Abteilung durch ungenügende Voruntersuchung und Vorbehandlung in dem Glauben, es handele sich um einen harmlosen Eingriff, bedingten Fehlschläge und Mißerfolge, gerade bei sehr alten Kranken, ließen es angezeigt erscheinen, nicht ohne weiteres alle an Prostatahypertrophie Erkrankten der Elektroresektion zu unterziehen, und so sind in letzter Zeit folgende Richtlinien für die Durchführung der Elektroresektion festgesetzt worden:

Alle Prostatiker, die sich dem körperlichen und klinischen Befund nach für die Prostatektomie eignen, werden der Prostatektomie unterzogen, wenn sie dazu ihre Einwilligung geben.

Die Grenze für die Prostatektomie wird allerdings außerordentlich streng gezogen.

Die Altersgrenze für die Elektroresektion hängt von dem Allgemeinzustand ab. Vom 70. Lebensjahr an ist auch die Elektroresektion ein gewagtes Vorgehen.

Große, weiche Drüsen, die weit in das Lumen der Blase hineinragen, sind von der Elektroresektion auszuschließen.

Die Voruntersuchungen und Vorbereitungen sind keinesfalls leicht zu nehmen. Bei Kranken mit geschädigten Nieren ist solange ein Dauerkatheter einzulegen, bis der Rest-N im Blut unter 40 mg % gesunken ist, und der Volhard'sche Versuch eine gute Ausscheidung und eine Konzentration des Urins von mindestens 1016 ergibt.

Leichte Formen von Diabetes mellitus, mittelschwere Herz- und Kreislauferkrankungen, sowie geringe bis mittelschwere Cystitiden, die gut auf die Behandlung ansprechen, sind nicht von der Elektroresektion auszuschließen.

Durch Asthma oder Herzleiden schwergeschädigte Kranke sind durch eine lege artis ausgeführte Elektroresektion ebenso gefährdet wie durch eine Prostatektomie.

Die Technik der Elektroresektion.

Für eine erfolgreiche Elektroresektion ist ein zuverlässiges Instrumentarium, welches das Operationsgebiet hell erleuchtet und ein großes Blickfeld gewährt, erste Voraussetzung.

An der hiesigen Abteilung ist das Blasenhalsinstrument nach v. Lichtenberg-Heynemann in Verbindung mit dem Prostata-Cutor der Firma Sanitas im Gebrauch. Auf Grund damals ganz neuer Erkenntnisse war dieses Instrumentarium bei seiner Veröffentlichung im Herbst 1932 viel leistungsfähiger als die amerikanischen Instrumente, und die mit dem Instrument verbundene Methode war vielmehr als jede andere auf Vorsicht, Sicherheit und Genauigkeit zugeschnitten, was in den Jahren seither auch genügend bestätigt worden ist. (Schröder, Boeminghaus, H. Viethen, v. Lichtenberg, Nestmann, Schultheis, Tzschirntsch, Wildegans, Akutsu u. a.).

Die Elektroresektion selbst ist ein Eingriff, der dieselben Anforderungen an eine peinliche Asepsis stellt, wie jede andere Operation.

Zur Anaesthesie des Operationsgebietes wurde mit wenigen Ausnahmen die Lumbalanaesthesie mit einer Injektion von 2 ccm einer 5%igen Novocainlösung gebraucht, die bisher ohne Ausnahme eine völlige Schmerzfreiheit während der Operation gewährleistete. Nur unter besonderen Umständen ist in wenigen Fällen eine Allgemeinnarkose notwendig gewesen.

Der Patient wird alsdann in der üblichen Weise wie zur cystoskopischen Untersuchung gelagert, und die indifferente Elektrode in Form einer größeren Bleiplatte am Kreuzbein untergeschoben.

Die für die Dauerspülung benötigte Spülflüssigkeit wird in zwei große graduierte je 3 ltr fassende Behälter eingefüllt. Damit während des Eingriffes keine Verzögerung in der Spülung eintritt, kann durch einen Dreiwegehahn von einem Behälter auf den anderen umgeschaltet werden, und der jeweils entleerte nachgefüllt werden.

Als Spülflüssigkeit wird ausschließlich körperwarmes, gewöhnliches Leitungswasser, das ja praktisch steril ist, benutzt. Die Anwendung eines stärkeren Schneidstromes bei Verwendung von physiologischer Kochsalzlösung durch vermehrte Ionisierung gegenüber destilliertem Wasser, fällt bei Gebrauch von Leitungswasser kaum ins Gewicht.

Der zuerst mit dem Mandrin verschlossene und mit einer Gleitmasse versehene Instrumentenschaft wird in die Blase eingeführt, was bei der guten Entspannung mit Ausnahme eines einzigen Falles immer spielend leicht gelang. Fließt nun nach der Spülung der Blase die Spülflüssigkeit klar zurück, so wird mittels der geraden und retrograden Optik der früher gestellte Blasen- und Harnröhrenbefund nochmals eingehend kontrolliert und die Lage des Samenhügels festgestellt.

Alsdann wird das mit der Optik verbundene Elektrotom in den Instrumentenschaft eingeführt und bei gefüllter Blase mit

dem elektrischen Schneiden begonnen. Um eine Überdehnung der Blase zu vermeiden, wird besonders darauf geachtet, daß der Blaseninhalt 300 ccm nicht übersteigt. Zumeist wird das Operationsinstrument von allen Seiten starr umschlossen und kann sich in schräger Richtung, im Winkel von ca. 45° nach oben stellen. Um eine freie Beweglichkeit zu erreichen, wird das Instrument um 180° gedreht, und an der Stelle, wo beide Seitenlappen bei Uhrzeiger 12 zusammen zu treffen scheinen, ein erster tiefer Schnitt angelegt, der ein sofortiges Auseinanderplatzen der beiden Seitenlappen bewirkt, und so ein weiteres müheloses Abtragen der Seiten- und des Mittellappens zuläßt. Die Stromstärke ist richtig eingestellt, wenn das Gewebe ohne Schwierigkeiten durchschnitten wird, und die Schlinge nicht etwa auf der Oberfläche nur einen Koagulationsschorf hinterlassen hat. Die Schnittfläche zeigt dabei eine leicht rosa Verfärbung und kleine bräunliche Schorfe. Die einzelnen Schnitte werden ausschließlich von der Blase zur Urethra hin angelegt. Man kann dabei jederzeit und in jeder Phase des Schnittes die Schlinge genauestens beobachten, was bei einem Schneiden in umgekehrter Richtung nicht der Fall ist, da das resezierte Gewebsstück sich gelegentlich vor die Optik legt, und dann die Gefahr einer Blasenperforation zu leicht in den Vordergrund gerückt ist.

Die nicht ausbleibende Blutung zwingt zur Koagulation der blutenden Gefäße. Da mit der Schlinge nicht immer eine ausreichende Koagulation erreicht wird, und ein Auswechseln der Schneidschlinge mit der Koagulationselektrode stets einige Zeit in Anspruch nimmt, hat sich im Laufe der Zeit ein Arbeiten mit zwei Elektrolomen, bei denen eines mit der Schneidschlinge und das andere mit dem Koagulationsknopf armiert ist, sehr bewährt.

Wieviel Schnitte gelegt werden und wieviel Gewebe reseziert werden soll, hängt von der Größe der vorspringenden Lappen ab und kann nicht in eine Norm festgelegt werden.

Die Operation gilt in der Regel als beendet, wenn ein freier Kanal im Blickfeld der geraden Optik liegt, und die je-

weiligen Seiten- und der Mittellappen nicht mehr als vorspringendes Hindernis erscheinen. In den meisten Fällen war eine resezierte Gewebsmenge von 5—10 gr ausreichend.

Nach Beendigung der Operation wird stets ein Katheter von Charr. 17—18 für mehrere Tage eingelegt und am 1. Tag die Blase halbstündlich gespült, um einer Bluttamponade vorzubeugen. Die Verwendung eines dicken Pezzerkatheters wurde fallen gelassen, da die postoperative Blutung dadurch keineswegs beeinflußt wurde. Durch die Entfernung des voluminösen Pezzerkatheters wurde im Gegenteil gelegentlich eine erneute Blutung hervorgerufen.

Nach einigen Tagen wird der Dauerkatheter entfernt, und der Patient, falls Spontanmiktion erreicht wird, unter Blasenspülungen mit Harndesinfizientien in Nachbehandlung genommen.

Nachfolgend kurze Auszüge aus den Krankengeschichten der 70 Elektrotomierten.

Fall 1. W. Sch, 69 Jahre. Seit 10 Jahren magenkrank. Seit 9 Wochen komplette Incontinenz. Dauerkatheter. 15. 2. 34 Krankenhausaufnahme. Sehr schlechter Allgemeinzustand. Kleinapfelgroße Drüse. Trüber Urin. E (+) Z — Leuko +++. Cystoskopie: Balkenblase, Cystitis, konzentrische Hypertrophie. 19. 4. 34 Elektroresektion in Lumbalanaesthesie. Kein Erfolg. 26. 4. 34 II. Elektroresektion in Lumbalanaesthesie. Kollaps bei der Lumbalanaesthesie. Keine Spontanmiktion. Entlassung am 3. 5. 34. 14 Tage nach der Entlassung kann Patient spontan urinieren. Restharn 80 ccm. Am 7. 8. 34 III. Elektroresektion in Lumbalanaesthesie. Energische Abtragung beider Seiten- und des Mittellappens. 6. 11, 34 Patient uriniert spontan. Restharn 10 ccm. Geringe Trübung des Urins. Beschwerdefrei. Sein altes Magenleiden ist vollständig verschwunden. Starke Gewichtszunahme.

Dauer der Krankenhausbehandlung 72 Tage.

15. 10. 35 Restharn 40—50 ccm, Cistitis, beide Seitenlappen gering vergrößert. Gutes Allgemeinbefinden. März 1937 Exitus an Herzschwäche.

Fall 2. F. K., 53 Jahre, Invalide. Vor einigen Monaten wegen vollkommener Harnverhaltung nach sehr langer Vorbereitung mit Dauerkatheter (Myocarditis und Oedeme der Beine) Eröffnung der Blase zwecks Prostatektomie. Es wurde kein Adenom gefunden und kein makroskopisches Hindernis als Ursache der Harnverhaltung festgestellt. Heilung unter Dauerkatheter. Vollkommene Harnverhaltung besteht weiter.

Patient katheterisiert sich selbst mehrmals täglich. 19. 4. 34 Elektroresektion in Lumbalanaesthesie. Kein Erfolg. 16. 5. 34 II. Elektroresektion in Lumbalanaesthesie. Kein Erfolg. 15. 8. 34 III. Elektroresektion in Lumbalanaesthesie. Abtragung vermeintlicher kleiner Adenomknoten, Durchtrennung des Schließmuskels an mehreren Stellen. Schwere postoperative Blutung. Kein Erfolg. WaR des Blutes und Liquors negativ. Vollkommene Harnverhaltung besteht weiter. Patient muß sich selbst mehrmals täglich katheterisieren. Überweisung an Neurologen.

Dauer der Krankenhausbehandlung 123 Tage.

Nachuntersuchung am 1. 4. 38. Keine Drüse zu tasten. Geringe Hypertrophie beider Seitenlappen, Cystitis. Urin: E + Z — Leuko +++ Ery +. Vollkommene Harnverhaltung besteht weiter. Patient katheterisiert sich selbst 3—4 mal täglich Lehnt erneuten Eingriff vorläufig ab.

Fall 3. E. M., 63 Jahre, Fabrikant. Seit 3 Jahren Harnbeschwerden. Am 11. 4. 34 Einweisung. Apfelgroße, weiche Drüse. Restharn 100 ccm. Urin: E — Z — Leuko ++.

Cystoskopie: Cystitis, Hypertrophie des Mittellappens. 20. 4. 34 Elektroresektion in Lumbalanaesthesie. Nach 3 Tagen Entfernung des Katheters. Entassung am 28. 4. 34. Restharnfrei. Trüber Urin.

Untersuchung am 31. 5. 37. Weiche, apfelgroße Drüse. Zur Blase hin springt die Prostata deutlich vor. Restharn 60 ccm. Urin o. B. Rest-N 27,6 mg %. Patient lehnt erneute Nachuntersuchung ab. Bisher keine Harnbeschwerden mehr. Gutes Allgemeinbefinden

Fall 4, H. R., 62 Jahre, Nadelarbeiter. Patient katheterisiert sich seit 7 Jahren mehrmals täglich selbst. Vollkommene Harnsperre. 22. 5. 34 Einweisung. Guter Allgemeinzustand. Mittelgroße derbe Drüse. Cystoskopie: Cystitis chron. Strikturen der Urethra ant. infolge des langen Katheterlebens. Konzentrische Hypertrophie.

23. 5. 34 Elektroresektion in Lumbalanaesthesie. Kein Erfolg. 28. 8. 34 II. Elektroresektion in Lumbalanaesthesie. Bedrohliche postoperative Blutung. (Cardiaca, Kochsalzinfusion). Nach 3 Tagen Entfernung des Katheters. Patient uriniert spontan. Entlassung am 3. 9. 34. Kontrolle nach 2 Monaten: Restharnfrei, geringe Cystitis, leichte Trübung des Urins.

Patient bittet, von einer Nachuntersuchung absehen zu wollen, da er sich jetzt wohl fühle und keine Beschwerden mehr habe. Er ist mit dem Operationsresultat zufrieden.

Fall 5. H B., 71 Jahre, Invalide. Seit 1 Jahr dauerndes Harnträufeln. Einweisung am 12. 6. 34. Schlechter Allgemeinzustand. Kleinapfelgroße derbe Drüse. Restharn 300 ccm.

Urin o. B. 13. 6. 34 Elektroresektion in Lumbalanaesthesie. Erfolg: Komplette Harnsperre, schwere Cystitis. Dauerkatheter. Nach wenigen Tagen uriniert Patient spontan. 100 ccm Restharn. 26. 7. 34 II. Elektroresektion in Lumbalanaesthesie. 50 ccm Restharn. 21. 8. 34 III. Elektroresektion in Lumbalanaesthesie. Restharn unverändert. 5. 10. 34 IV. Elektroresektion in Lumbalanaesthesie. Zwei Blasensteinchen in flachen Divertikeln zertrümmert. Erneute Abtragung beider Seiten- und des Mittellappens. Restharn 50 ccm. 6. 11. 34 V. Elektroresektion in Lumbalanaesthesie. Linker Seitenlappen energisch abgetragen. Nach 4 Tagen restharnfrei. Bei jedem Eingriff nach 4 Tagen Entfernung des Katheters.

Krankenhausbehandlung 112 Tage.

Nachuntersuchung am 14. 3. 38. Beide Seitenlappen hochgradig abgetragen. Tiefe Kanalisierung des linken Seitenlappens. Mittellappen springt kaum vor. Blase mäßig entzündet. Restharn 60 ccm. Urin: E — Z — Leuko +. Kleinapfelgroße Drüse. 1 kg Gewichtszunahme. Patient fühlt sich wohl, hat keinerlei Harnbeschwerden mehr und ist mit dem Operationsergebnis zufrieden.

Fall 6. J. R., 67 Jahre, Schneidermeister. Seit 1½ Jahren zunehmende Harnbeschwerden. Katheterisiert sich zuletzt 2—3 mal täglich selbst. Einweisung 25. 7. 34.

Guter Allgemeinzustand. Mittelgroße Drüse. 150 ccm Restharn. Urin: E (+) Z — Leuko +++. Cystoskopie: Starke Cystitis, Hypertrophie des rechten Seiten- und des Mittellappens.

30. 7. 34 Elektroresektion in Lumbalanaesthesie. Nur geringe Blutung. Entfernung des Katheters nach 5 Tagen. Täglich Blasenspülung bis zur Entlassung am 1. 9. 34. Restharnfrei, geringe Cystitis.

Exitus im Sept. 1937 an Pneumonie. Bis dahin von seiten der Prostata keine Beschwerden.

Fall 7. A. S., 66 Jahre, Kaufmann. Katheterisiert sich seit 14 Tagen wegen vollständiger Harnverhaltung 1 mal täglich selbst. Einweisung am 28. 7. 34. Schlechter Allgemeinzustand. Große mittelweiche Drüse. Cystoskopie: Hochgradige Hypertrophie beider Seiten- und des Mittellappens, Cystitis.

6. 8. 34 Elektroresektion in Lumbalanaesthesie. Kein Erfolg. 18. 8. 34 II. Elektroresektion in Lumbalanaesthesie. Nach 5 Tagen Entfernung des Katheters. Spontanmiktion. Täglich Blasenspülung bis zur Entlassung am 8. 9. 34. Restharn 10 ccm. Trüber Urin. Beschwerdefrei.

Nachuntersuchung am 16. 3. 38. Große Drüse, geringes Vorspringen beider Seiten- und des Mittellappens. Kein Restharn. Urin o. B. Patient fühlt sich wohl und hat keinerlei Beschwerden.

Fall 8. W. E., 69 Jahre, Maschinensetzer. Harnbeschwerden und Blasenblutungen seit 3 Jahren. Am 7. 8. 34 Einweisung. Mittelmäßiger Allgemein-

zustand. Große, derbe Drüse. Restharn 200 ccm. Urin trüb. Cystoskopie: Cystitis, starke Hypertrophie des rechten Seitenlappens.

15. 8. 34 Electroresektion in Lumbalanaesthesie. Nach 3 Tagen Entfernung des Katheters. Täglich Blasenspülung bis zur Entlassung am 21. 8. 34. Restharnfrei. Lehnt nach 2maliger Anfrage und Festsetzung des Termins eine Nachuntersuchung ab. Gibt jedoch an, bisher keine Harnbeschwerden gehabt zu haben. Ist mit dem Operationsergebnis zufrieden.

Fall 9. A. N., 75 Jahre, Wirt. Seit 1/4 Jahr Beschwerden. Seit 4 Wochen vollkommene Harnsperre. Täglich 2mal Katheterismus durch Hausarzt. Einweisung am 7. 8. 34. Schlechtes Allgemeinbefinden. Mittelgroße, derbe Drüse. Trüber Urin: E (+) — Leuko +++ Ery +++. Cystoskopie: Cystitis, konzentrische Hypertrophie. 18. 8. 34 Elektroresektion in Lumbalanaesthesie. Geringer Erfolg. Es bleiben 200 ccm Restharn. Dauerkatheter. 25. 8. 34 II. Elektroresektion in Lumbalanaesthesie. Am 4. Tag post operationem Entfernung des Katheters. Täglich Blasenspülung bis zur Entlassung am 15. 9. 34. Restharnfrei.

Nachuntersuchung am 14. 2. 38. Kleine, derbe Drüse. Beiderseits tiefe Furchen in den nur angedeuteten Seitenlappen zu sehen. Blase o. B. Restharnfrei. Urin o. B. 6 kg Gewichtszunahme. Subjektiv außerordentliches Wohlbefinden.

Fall 10. F. I., 68 Jahre, Invalide. Schwere Arteriosklerose mit Bewußtseinstrübung. Vollkommene Harnverhaltung bei Einweisung am 13. 8. 34. Große Drüse. Trüber Urin. Cystoskopie: Cystitis, konzentrische Hypertrophie. 19. 8 34 Elektroresektion in Lumbalanaesthesie. Nach 5 Tagen Katheter entfernt. Spontanmiktion. Bei der Entlassung am 5. 9. 34 Restharn 30 ccm. Trüber Urin. Kontrolle am 29. 10. 37. Balkenblase, geringe Cystitis, tiefe Rille im rechten Seitenlappen. Gute Kanalisierung. Große Drüse. Restharn 90 ccm.

Urin: E — Z — Leuko (+). Eine erneute Nachuntersuchung wird mit dem Hinweis auf die am 29. 10. 37 stattgefundene Kontrolle abgelehnt.

Patient hatte bisher keine Beschwerden mehr, fühlt sich wohl und ist mit dem Operationsergebnis zufrieden.

Fall 11. A. W., 57 Jahre, Beamter. Erschwertes Urinieren seit 3 Monaten infolge Blasenentzündung. Einweisung am 5. 9. 34. Guter Allgemeinzustand. Mittelgroße, derbe Drüse. 30 ccm Restharn. Urin: E — Z — Leuko +++. Cystoskopie: Cystitis, Hypertrophie des rechten Seitenlappens. 12. 9. 34 Elektroresektion in Lumbalanaesthesie. Nach 4 Tagen Entfernnng des Katheters. Täglich Blasenspülung bis zur Entlassung am 29. 9. 34. Restharnfrei, geringe Trübung des Urins. Nachkur in Bad Wildungen.

Nachuntersuchung am 12. 2. 38. Restharnfrei. Urin o. B. Mittelgroße Drüse. Patient ist nicht zur Cystoskopie zu bewegen, hat bisher keine Harnbeschwerden mehr gehabt und ist mit dem Operationsergebnis zufrieden.

Fall 12. O. R., 55 Jahre, Gärtner. Seit 2 Jahren erschwertes Urinieren. Bei der Einweisung am 23. 8. 34 komplette Harnsperre. Kleine, derbe Drüse. Trüber Urin. Cystoskopie: Cystitis, konzentrische Hypertrophie. 24. 8. 34 Elektroresektion in Lumbalanaesthesie. Nach 4 Tagen Entfernung des Katheters. Spontanmiktion. Täglich Blasenspülung bis zur Entlassung am 2. 10. 34. Restharnfrei. Urin o. B.

Nachuntersuchung am 30. 3. 38. Kleine derbe Drüse. Beide Seitenlappen springen kaum ins Lumen vor. Kein Mittellappen. Blase o. B. Restharn 15 ccm. Urin o. B. Patient zeigt außerordentliches Wohlbefinden und ist mit dem Operationsergebnis zufrieden.

Fall 13. H. Sch.-G., 73 Jahre, Landwirt. Taubstumm. Seit 6 Jahren Harnbeschwerden. Zuletzt vollkommene Harnsperre. Mehrmals Katheterismus durch Hausarzt. Am 24. 9. 34 Einweisung. Schlechter Allgemeinzustand. Kleine harte Drüse. Cystoskopie: Cystitis, Hypertrophie beider, besonders des linken Seitenlappens. 28. 9. 34 Elektroresektion in Lumbalanaesthesie. Starke postoperative Blutung. Nach 5 Tagen Entfernung des Katheters. Täglich Blasenspülung bis zur Entlassung am 13. 10. 34. Restharnfrei, klarer Urin.

Nachuntersuchung am 17. 3. 38. Hydrocele testis. Urin klar: E — Z — Leuko +. Cystoskopie wegen Strikturen der Urethra post. trotz Versuches mit mehreren Instrumenten unmöglich, da starke Blutung eintritt. Keine Restharnbestimmung. Wegen Indolenz kaum schriftliche Verständigung. Patient hatte bisher keine Harnbeschwerden mehr, gibt sein Befinden als gut an und ist mit dem Operationsresultat zufrieden.

Fall 14. E. N., 67 Jahre, Ingenieur. Seit 10 Jahren Beschwerden beim Wasserlassen. Einweisung am 15. 10. 34. Oedematöses Aussehen, seelische Bedrücktheit. Drüse mittelgroß. Urin o. B. Cystoskopie: Hochgradige Hypertrophie beider Seiten- und des Mittellappens, Balkenbalse. Restharn 200 ccm.

17. 10. 34 Elektroresektion in Lumbalanaesthesie. Geringe Blutung. Kein Erfolg, da durch eingeschleppte Infektion totale Harnsperre eintritt. Dauerkatheter. 6. 11. 34 II. Elektroresektion in Lumbalanaesthesie. Katheter nach 5 Tagen entfernt. Urin tröpfelt dauernd. Patient fällt zusammen, Ausschwemmung der Oedeme. Weiter täglich Blasenspülung bis zur Entlassung am 1. 12. 34. Patient hat sich glänzend erholt.

Urin o. B. Eine Nachuntersuchung wird wegen Unabkömmlichkeit abgelehnt. Bisher keine Beschwerden beim Wasserlassen mehr gehabt. Klarer Urin. 5 kg Gewichtszunahme.

Fall 15. R. F., 52 Jahre, Werkmeister. Erschwertes Urinieren seit 3 Jahren. Häufiger nächtlicher Harndrang. Am 29. 10. 34 Einweisung. Guter Allgemeinzustand. Kleine derbe Drüse. Restharn 50 ccm. Urin o. B. Cystoskopie: Blase o. B. Hypertrophie beider Seiten- und des Mittellappens.

31. 10. 34 Elektroresektion in Lumbalanaesthesie. Nach 3 Tagen Entfernung des Katheters. Patient bekommt einige Stunden nach der Operation eine schwere Nachblutung mit Bluttamponade der Blase. Absaugung der Koagula mit dem Morgenstern-Cystoskop. (NaCl-Infusion, Cardiaca).

Am 24. 11. 34 restharnfrei und ohne Beschwerden entlassen.

Nachuntersuchung am 17. 3. 38. Rechter Seitenlappen vollständig abgetragen. Linker Seitenlappen springt noch etwas in das Lumen vor. Blase o. B. Urin o. B. Drüse kaum zu tasten. Restharnfrei. Sehr gutes Allgemeinbefinden.

Fall 16. J. K, 63 Jahre, Graveur. Seit 6 Wochen totale Harnsperre, katheterisiert sich mehrmals täglich selbst. Krankenhausaufnahme am 21. 11. 34. Schlechtes Allgemeinbefinden. Mittelgroße Drüse.

Urin: E + Z — Leuko ++. Cystoskopie: Starke Hypertrophie beider Seiten- und des Mittellappens. 23. 11. 34 Elektroresektion in Lumbalanaesthesie. Geringe Blutung. Nach 4 Tagen Katheter entfernt. Spontanmiktion. Es tritt eine Trombose des rechten Beines ein. Täglich Blasenspülung bis zur Entlassung am 12. 12. 34. Restharnfrei.

Nachuntersuchung am 17. 2. 38. Kleine Drüse. Beide Seitenlappen springen kaum ins Lumen vor. Nur geringer Mittellappen. Blase o. B. Restharnfrei. Urin o. B. Sehr guter Allgemeinzustand, subjektiv außerordentliches Wohlbefinden.

Fall 17. M. B., 84 Jahre, Invalide. Seit 5 Jahren Harnbeschwerden. Häufiges und erschwertes Urinieren. Totale Harnsperre bei Einweisung am 5. 12. 34. Sehr schlechter Allgemeinzustand. Große, derbe Drüse. Urin: E (+) Z — Leuko +++. Cystoskopie: Starke Cystitis, Balkenblase, hochgradige Hypertrophie beider, besonders des linken Seitenlappens. 11. 12. 34 Elektroresektion in Lumbalanaesthesie. Starke Blutung. Harnsperre besteht weiter. 21. 12. 34 II. Elektroresektion in Lumbalanaesthesie. Auch nach diesem Eingriff kein Erfolg.

Exitus am 31. 12. 34 an Bronchopneumonie.

Fall 18. F. H., 60 Jahre, Hilfsarbeiter. Seit ca. 4 Jahren erschwertes Urinieren. Benutzte mehrmals den Katheter. Urin trüb. Am 8. 1. 35 Einweisung.

Sehr schlechter Allgemeinzustand. Mittelgroße Drüse. Cystoskopie: Cystitis, Balkenblase, Hypertrophie des Mittellappens. Kein Restharn nach Einführung des Cystoskopes.

9. 1. 35 Elektroresektion in Lumbalanaesthesie. Geringe Blutung. Starke Infektion der Harnwege. Temp. bis 40°. Nach 6 Tagen Entfernung des Katheters. Patient uriniert spontan. Täglich Blasenspülung bis zur Entlassung am 2. 3. 35. Restharnfrei. Subjektives Wohlbefinden.

Patient lehnt trotz 2maliger Anfrage eine Nachuntersuchung ab, da er bisher keinerlei Beschwerden mehr hatte.

Fall 19. J. G., 59 Jahre, Beamter. Seit 3 Jahren Brennen und Stechen beim Urinieren. Häufiger Harndrang. Am 7. 1. 35 Krankenhausaufnahme. Guter Allgemeinzustand. Mittelgroße Drüse. Urin o. B. Restharn 20 ccm. Cystoskopie: Balkenblase, mäßige Hypertrophie beider Seiten- und des Mittellappens.

9. 1. 35 Elektroresektion in Lumbalanaesthesie. Nur geringe Blutung. Nach 5 Tagen Katheter entfernt. Am 8. 2. 35 restharnfrei ohne Beschwerden entlassen.

Nachuntersuchung am 1. 4. 38. Eine genaue Restharnbestimmung ist unmöglich, da Patient die Aufforderung zum kompletten Ausurinieren scheinbar nicht recht begreift. (Schwere Arteriosklerose cerebri.) Urin o. B. Patient erscheint nicht am festgesetzten Termin zur Cystoskopie, hatte bisher keine Harnbeschwerden mehr und ist mit dem Operationsergebnis zufrieden.

Fall 20. V. C., 65 Jahre, Invalide. Seit 2 Jahren Brennen und Stechen beim Wasserlassen, häufiges nächtliches Urinieren. Am 23. 1. 35 Einweisung. Apfelgroße Drüse. Restharn 75 ccm. Urin: E — Z — Leuko +. Cystoskopie: Balkenblase, Cystitis, konzentrische Hypertrophie. 25. 1. 35 Elektroresektion in Lumbalanaesthesie. Blutet trotz Haemostyptica noch 10 Tage post operationem aus kleinsten Gefäßen. (Anscheinend Bluter, da der Sohn auch angeblich eine längere Gerinnungszeit zeigt). 15. 2. 35 Blutung erneut in Lumbalanaesthesie koaguliert, kleine Schleimhautreste abgetragen.

Am 16. 3. 35 restharnfrei in gutem Zustand entlassen.

Nachuntersuchung am 25. 2. 38. Apfelgroße Drüse. Restharnfrei. Urin: o. B. Patient ist nicht zur Cystoskopie zu bewegen, hatte bisher keine Beschwerden mehr.

Fall 21. D. K., 66 Jahre, Invalide. Nach Aussage der Angehörigen schon längere Zeit geistig getrübt. Seit 2 Jahren erschwertes Urinieren. In kurzen Abständen Katheterismus durch Hausarzt. Mit vollkommener Harnverhaltung am 14. 2. 35 eingeliefert. Hochgradige Hydrocele testis, Harnia ing. Große, derbe Drüse, trüber Urin. Cystoskopie: Cystitis, Balkenblase, Hypertrophie beider Seitenlappen. 15. 2. 35 Elektroresektion in Narkose. Lumbalanaesthesie infolge Autounfall unmöglich. Nach 4 Tagen Entfernung des Katheters. Patient uriniert spontan. Restharnfrei am 16. 3. 35 entlassen. Keine Beschwerden mehr.

Im Juni 1936 Exitus an Apoplexie.

Fall 22. E. B., 52 Jahre, Fabrikant. Seit 2 Jahren erschwertes Urinieren, besonders nach Alkoholgenuß. 19. 3. 35 Krankenhausaufnahme. Guter Allgemeinzustand. Kleine Drüse. Urin o. B. Einige ccm Restharn. Cystoskopie: Hypertrophie des linken Seitenlappens, Blase o. B.

20. 3. 35 Elektroresektion in Lumbalanaesthesie. Nach 4 Tagen Entfernung des Katheters. Beschwerdefreies Urinieren. Tägliche Blasenspülung bis zur Entlassung am 10. 4. 35. Restharnfrei. Geringe Cystitis. 12. 10. 37 Retrogrades Pyelogramm wegen Nierenkoliken. Hierbei kein Restharn, kleine Drüse. Tiefe Furchen im linken Seitenlappen, mäßige Cystitis. Geringe Blutung. Von seiten der Prostata aus beschwerdefrei. Patient lehnt erneute Untersuchung mit dem Hinweis auf die am 12. 10. 37 stattgefundene Kontrolle ab. Auch jetzt beschwerdefrei. Außerordentliches Wohlbefinden.

Fall 23. E. M., 61 Jahre, Kaufmann. Seit 2 Jahren Harnbeschwerden, zuletzt nur noch Urinträufeln. Einweisung mit kompletter Harnsperre am 16. 4. 35. Kleine, derbe Drüse. Urin: E + Z — Leuko +, reichlich Phosphate.

Cystoskopie: Hypertrophie beider Seiten- und des Mittellappens. Am 18. 4. 35 Elektroresektion in Lumbalanaesthesie. Starke Blutung. Nach 4 Tagen Entfernung des Katheters, Spontanmiktion. Es entsteht eine linksseitige Epididymitis. Entlassung am 29. 5. 35 restharnfrei mit klarem Urin aber noch mit subjektiven Beschwerden von seiten der Prostata.

Mitte Mai 1937 Exitus, angeblich an Blasencarcinom.

Fall 24. M. H., 62 Jahre, Oberpostsekretär a. D. Seit ca. 16 Jahren Beschwerden beim Wasserlassen. Urin oft trüb, dann immer erschwertes Urinieren. Am 13. 5. 35 Einweisung. Guter Allgemeinzustand. Kleine derbe Drüse. 160 ccm Restharn. Urin: E + Z — Leuko +++. Cystoskopie: Cystitis, Balkenblase, konzentrische Hypertrophie.

14. 5. 35 Elektroresektion in Lumbalanaesthesie. Starke Blutung. Nach 5 Tagen Entfernung des Katheters. Täglich Blasenspülung bis zur Entlassung am 18. 6. 35. Restharnfrei, trüber Urin, beschwerdefrei.

Nachuntersuchung am 14. 2. 38. Patient lehnt Cystoskopie ab. Kein Restharn, Urin o. B. Kleine derbe Drüse. Außerordentliches Wohlbefinden.

Fall 25. J. R., 62 Jahre, Kaufmann. Seit 5 Jahren Harnbeschwerden. Wegen vollkommener Harnverhaltung und angeblicher Strikturen der Urethra außerhalb Blasenfistel angelegt. Mit Fistel und Fistelschlauch am 6. 6. 35 eingeliefert.

Sehr schlechter Allgemeinzustand Nach Anlegung eines Dauerkatheters und Druckverband Schluß der Fistel in 5 Tagen. Große, mittelweiche Drüse. Urin: E — Z — Leuko ++++. Cystoskopie: Schwere Cystitis, Balkenblase, Hypertrophie beider, besonders des linken Seitenlappens.

18. 6 35 Elektroresektion in Lumbalanaesthesie. Starke Blutung. Nach 5 Tagen Entfernung des Katheters. Spontanmiktion. Täglich Blasenspülung bis zur Entlassung am 13. 7. 35. Restharn 10 ccm. Patient lehnt infolge Unfalles vorläufig eine Nachuntersuchung ab. Bisher keine Harnbeschwerden mehr gehabt.

Fall 26. K. V., 68 Jahre, Invalide. Seit 4 Jahren Beschwerden beim Wasserlassen. Urin war immer klar. Bei Erkältungen vollkommene Harnverhaltung, katheterisiert sich dann selbst. Am 7. 7. 35 Einweisung. Große derbe Drüse. Restharn 75 ccm. Urin: E — Z — Leuko ++.

Cystoskopie: Balkenblase, bullöse Cystitis, Hypertrophie beider Seitenlappen.

9. 7. 35 Elektroresektion in Lumbalanaesthesie. Nach 5 Tagen Entfernung des Katheters. Täglich Blasenspülung bis zur Entlassung am 10. 8. 35. Restharnfrei. Urin o B. Nach 4 Monaten stellen sich erneute Beschwerden ein. Kurze Zeit vor der erneuten Aufnahme am 17. 6. 37 täglich 2 mal Katheterismus durch Hausarzt. 125 ccm Restharn.

Urin: E + Z — Leuko ++. 19. 6. 37 II. Elektroresektion in Lumbalanaesthesie.

Nach 4 Tagen Entfernung des Katheters Am 17. 7. 37 restharnfrei entlassen. Urin o. B. Große derbe Drüse. Beide Seitenlappen springen nur mäßig vor. Gutes Allgemeinbefinden, keine Beschwerden.

Fall 27. W. P. 63 Jahre, Schreiner. Vom Weltkrieg her zeitweise beim Wasserlassen Brennen und Stechen, oft erschwertes Urinieren. Zuletzt infolge schwerer Cystitis totale Harnsperre. Dauerkatheter. Am 25. 7. 35 Einweisung. Schlechter Allgemeinzustand. Mittelgroße Drüse. Urin: E + Z — Leuko +++ Cystoskopie: Cystitis grav. Hypertrophie beider Seiten- und besonders des Mittellappens.

26. 7. 35 Elektroresektion in Lumbalanaesthesie. Geringe Blutung. Entfernung des Katheters nach 3 Tagen. Spontanmiktion. Entlassung am 14. 9. 35 mit 45 ccm Restharn und leichter Cystitis.

Am 4. 11. 35 Einweisung wegen erneuter Beschwerden. Restharn 70 ccm. Cystoskopie ergibt noch starke Hypertrophie des rechten Seitenlappens. 5. 11. 35 II. Elektroresektion in Lumbalanaesthesie. Nach 3 Tagen Katheter entfernt Blasenspülung bis zur Entlassung am 7. 12. 35. Restharnfrei.

Patient lehnt trotz 2maliger Anfrage eine Nachuntersuchung mit dem Hinweis ab, daß er sich wohl fühle und keine Beschwerden mehr habe und mit dem Operationsergebnis zufrieden sei

Fall 28. W. M., 78 Jahre, Landwirt. Vor 10 Jahren Prostatektomie. Seit 4 Jahren erneute Harnverhaltung. Monatelang ambulante Blasenspülung wegen hochgradiger Cystitis. Am 9. 9. 35 Einweisung. Guter Allgemeinzustand. Kleine derbe Drüse (Recidiv). 120 ccm Restharn. Urin o. B. Cystoskopie:

Hypertrophie beider Seitenlappen. 10. 9. 35 Elektroresektion in Lumbalanaesthesie. Kein Erfolg. Nach 3 Tagen Entfernung des Katheters. Spontanmiktion. Täglich Blasenspülung bis zur Entlassung am 18. 10. 35. Restharn 15 ccm.

Nach 5 Wochen Exitus an Bronchopneumonie.

Fall 29. P. T., 65 Jahre, Beamter. Vor $^1/_4$ Jahr zuerst erschwertes Urinieren. Eine Woche vor Einweisung am 14. 9. 35 1—2mal täglich Katheterismus durch Hausarzt Guter Allgemeinzustand. Mittelgroße Drüse. Cystoskopie: Cystitis, Hypertrophie beider Seitenlappen. 25. 9. 35 Elektroresektion in Lumbalanaesthesie. Blutet wenig. Nach 4 Tagen Entfernung des Katheters. Patient uriniert spontan. Täglich Blasenspülung bis zur Entlassung am 26. 10. 35. Restharnfrei.

Nachuntersuchung am 14. 3. 38. Beide Seitenlappen springen mäßig vor. Weite Kanalisierung am Blasendach. Blase o. B. Mittelgroße derbe Drüse. Restharnfrei. Urin o. B. 3 kg Gewichtszunahme. Außerordentliches Wohlbefinden.

Fall 30. H. W., 62 Jahre, Modellschreiner. Seit 6—7 Jahren nur bei starkem Pressen Wasserlassen. Urin war immer klar. 10. 10. 35 Krankenhausaufnahme. Schlechter Allgemeinzustand. Drüse mäßig vergrößert. Restharn 175 ccm. Urin: E + Z — Leuko +++ Cystoskopie: Blauausscheidung bei intrav. Inj. erst nach 15 Min. Cystitis, konzentrische Hypertrophie.

11. 10. 35 Elektroresektion in Lumbalanaesthesie. Nach 4 Tagen Katheter entfernt. Bis zur Entlassung am 15. 11. 35 täglich Blasenspülung. 2. 12. 36! Kontrolle. Gute Kanalisierung. 40 ccm Restharn.

Nachuntersuchung am 21. 2. 38. Kleinapfelgroße Drüse. Tiefe Einkerbung in beiden Seitenlappen deutlich zu sehen. Beide Seitenlappen springen jedoch noch reichlich vor. Mittellappen gering entwickelt. Starke Cystitis. 75 ccm Restharn. Urin (+) Z — Leuko ++.

Patient lehnt erneuten Eingriff wegen subjektivem Wohlbefinden ab.

Fall 31. H. W., 73 Jahre, Invalide. Schon 6 Jahre lang Harnbeschwerden. Seit 2 Monaten komplette Harnsperre. (Anderweitige Klinikbehandlung). Einweisung am 14. 11. 35. Sehr schlechter Allgemeinzustand. Mittelgroße Drüse. Trüber Urin. Cystoskopie: Schwere eitrige Cystitis, Hypertrophie beider Seiten- und des Mittellappens.

19. 11. 35 Elektroresektion in Lumbalanaesthesie. Sehr starke Blutung. Nach 2 Tagen starke Nachblutung. Erneute Koagulation. Spontanmiktion wird nicht erreicht.

3. 12. 35 II. Elektroresektion in Lumbalanaesthesie. Erneute Blutung, die kaum zu stillen ist. Patient uriniert spontan.

Zunehmende Herzschwäche. 5. 12. 35 Exitus.

Fall 32. F. H., 73 Jahre, Kaufmann. Seit 40 Jahren Asthmatiker. Bei Einweisung am 18. 11. 35 komplette Harnsperre. Schlechter Allgemeinzustand. Große derbe Drüse. Urin: E — Z — Leuko +++. Cystoskopie: Schwere Cystitis, konzentrische Hypertrophie. Dauerkatheter wird als Vorbereitung abgelehnt. 21. 11. 35 Elektroresektion in Lumbalanaesthesie. Starke Blutung. Keine Spontanmiktion. 28. 11. 35 II. Elektroresektion in Lumbalanaesthesie. Nach 3 Tagen Entfernung des Katheters. Spontanmiktion. Restharnfrei. Patient wird sichtlich hinfälliger. Embolischer Infarkt der Lunge.

Exitus am 6. 12. 35.

Fall 33. F. V., 62 Jahre. Fabrikant. Seit 1929 blasenkrank. Wegen Harnverhaltung vom Hausarzt katheterisiert, anschließend akute Blasenentzündung. Unter mehrwöchentlicher Behandlung mit Blasenspülungen Besserung der Cystitis. Patient wandert ungeheilt von einem Arzt zum andern und kommt am 18. 11. 35 nach Verlassen einer anderen urologischen Abteilung in hiesige stationäre Behandlung. Komplette Harnsperre. Patient katheterisierte sich in den letzten Jahren selbst. Eine Prostatektomie konnte anderweitig wegen angeblichen Darniederliegens der Nierenfunktion (sehr geminderte Ausscheidung) nicht ausgeführt werden.

Erneuter Volhard wird abgelehnt. Befund: Große mittelweiche Drüse. Urin: E + Z — Leuko +.

Cystoskopie: Cystitis, Balkenblase, konzentrische Hypertrophie. Am 22. 11. 35 Elektroresektion in Lumbalanaesthesie. Spontanmiktion. 25 ccm Restharn. 2. 12. 35 II. Elektroresektion in Lumbalanaesthesie. Nach mehreren Stunden stellt sich eine Bluttamponade der Blase ein. An demselben Abend Narkose: Absaugen der Koagula mit dem Morgenstern-Cystoskop, erneute Elektrokoagulation. Nach 4 Tagen Katheter entfernt. Mit nur wenigen ccm Restharn und geringer Cystitis am 14. 12. 35 entlassen.

Patient greift einige Monate später erneut zum Katheter und klagt über Blasenbeschwerden, die von seiner wieder aufflackernden Blasenentzündung hervorgerufen werden. Er ist mit seinem Zustand unzufrieden, zumal er ein seelisch sehr labiler Kranker ist. Zu einer dritten Elektroresektion kann sich Patient nicht entschließen. Er unterzieht sich anderweitig der Prostatektomie, nachdem sich durch die zweimalige Elektroresektion die Nierenfunktion anscheinend so gebessert hat, daß die Prostatektomie möglich wurde. Auch heute leidet er trotz Prostatektomie noch an cystitischen Beschwerden.

Fall 34. W. D., 83 Jahre, Invalide. Seit ca. 10 Jahren Harnbeschwerden. Bei Einweisung am 4. 11. 35 komplette Harnverhaltung. Sehr schlechter Allgemeinzustand. Blase mit ca. 5 ltr. Urin überdehnt. Katheter nicht einführbar. Oberhalb der Symphyse Durchstich einer Injektionsnadel von 5 Charr. lichter Weite. Der nachgeführte Uretherkatheter läßt den Urin ganz langsam tropfenweise ab.

Urin: E + Z – Leuko +++. Große Drüse. Cystoskopie: starke Cystitis, Hypertrophie beider Seitenlappen. 29 11. 35 Elektroresektion in Lumbalanaesthesie. Nach 4 Tagen Entfernung des Katheters. Spontanmiktion. Restharnfrei. Patient wird leider von Tag zu Tag hinfälliger.

Am 14. 12. 35 Exitus an Herzschwäche und Bronchopneumonie.

Fall 35. F. St., 62 Jahre, Invalide. Wurde 1934 anderweitig wegen Harnbeschwerden an der Prostata endovesikal kautherisiert. Die Folge davon war eine komplette Harnsperre. Patient begab sich $^3/_4$ Jahr lang wieder in anderweitige stationäre Behandlung, wo er nur unter Morphium gehalten wurde.

Mit Fistel und Fistelschlauch am 3. 1. 36 eingeliefert. Äußerst schlechter Allgemeinzustand. Große derbe Drüse. Komplette Harnsperre. Trüber Urin. E + Z — Leuko +++. Cystoskopie: Konzentrische Hypertrophie, die schwere Entzündung läßt kaum eine cystoskopische Betrachtung zu.

10. 1. 36 Elektroresektion in Lumbalanaesthesie. Blutet wenig. Fistel unter Druckverband geschlossen. Dauerkatheter bleibt liegen.

21. 1. 36 Exitus an allgemeiner Körperschwäche.

Fall 36. A. R., 60 Jahre, Friseur. Seit einem Jahr zunehmende Harnbeschwerden, besonders bei Spaziergängen sich bemerkbar machend. Am 16. 3. 36 Krankenhausaufnahme. Sehr schlechter Allgemeinzustand. Kleine derbe Drüse. Urin trüb. Infektion der Harnwege. Wasserstoß und Durstversuch ergeben schlechte Konzentration. EKG: Leichte Myocardschädigung. Cystoskopie: Schwere Cystitis, Balkenblase, Hypertrophie des Mittellappens, Strikturen der Urethra. Restharn 30 ccm.

24. 3. 36 Elektroresektion in Lumbalanaesthesie. Täglich Blasenspülung, bis zur Entlassung am 9. 4. 36. Restharnfrei. Nach der Operation eine Zeit lang gute Besserung. Es entwickelt sich ein Prostata-Ca, das in die Blase durchbricht. Häusliche Katheterbehandlung. Außerhalb erfolglose Rö-Tiefenbestrahlung der Prostata. Dauerkatheter bis zum Exitus im November 1937.

Fall 37. O. A., 73 Jahre, Gärtner. Seit 7 Monaten Harnbeschwerden. Krankenhausaufnahme am 6. 5. 36. Sehr schlechter Allgemeinzustand. Mittelgroße Drüse. 65 ccm Restharn. Urin: E — Z — Leuko +++. EKG: o. B. Cystoskopie: Enorme Balkenblase, schwere eitrige Cystitis, Mittellappenhypertrophie.

15. 5. 36 Elektroresektion in Lumbalanaesthesie. Mittellappen abgetragen, geringe Blutung. Nach 7 Tagen Entfernung des Katheters. Tägliche Blasenspülung. Entlassung am 20. 6. 36. Restharnfrei, noch mittelstarke Cystitis.

Patient lehnt eine Nachuntersuchung trotz 2maliger Aufforderung und Festsetzung des Untersuchungstermins ab, gibt schriftlich an, bisher keine Harnbeschwerden mehr gehabt zu haben. Außerordentliches Wohlbefinden.

Fall 38. A. B., 68 Jahre, Gießer. Seit 10 Jahren Harnbeschwerden. Diabetiker. Einweisung am 5. 5. 36 Schlechter Allgemeinzustand Mittelgroße Drüse. Restharn 15 ccm. Urin: E + Z 25% Leuko +++. Cystoskopie: Cystitis, Hypertrophie beider Seitenlappen. Nach Vorbehandlung am 26. 5. 36 Elektroresektion in Lumbalanaesthesie Starke Nachblutung. Erneute Koagulation zwecks Blutstillung. Nach 7 Tagen Entfernung des Katheters. 15 ccm Restharn Täglich Blasenspülung bis zur Entlassung am 18. 7. 37. Restharnfrei. Nachuntersuchung am 15. 2. 38. Mittelgroße Drüse. Tiefe Einschnitte in beiden Seitenlappen. Geringe Cystitis. Restharnfrei Im Urin kein Zucker nachweisbar. Außerordentliches Wohlbefinden.

Fall 39. J. K., 75 J., Eisenbahnoberinsp. a. D. Vor 3 Monaten Cystitis und Epididymitis. Seither erschwertes Urinieren. Am 6. 6. 36 Einweisung. Mittelmäßiger Allgemeinzustand. Große Drüse. Trüber Urin. Restharn 50 ccm. Cystoskopie: Balkenblase, Cystitis, Hypertrophie beider Seitenlappen.

15. 6. 36 Elektroresektion in Lumbalanaesthesie. Erneute Epididymitis. Nach 5 Tagen Entfernung des Katheters. Restharnfrei mit geringer Cystitis am 15. 7. 36 entlassen.

Am 10. 11. 37 erscheint Patient und klagt über Schmerzen und Abgang von Blut und Schleim beim Stuhl. Rektoskopie ergibt inoperabeles Mastdarm-Ca. Eine Nachuntersuchung wird wegen großer körperlicher Schwäche abgelehnt Von seiten der Blase bestehen jedoch keine Beschwerden.

Fall 40. K. K., 75 Jahre, Packer. Schon längere Jahre häufiger nächtlicher Harndrang Vor einem Monat zuerst nach Erkältung erschwertes Urinieren. Einweisung am 13. 7. 36. Hinfälliger Allgemeinzustand. Mittelgroße Drüse. 100 ccm Restharn. Urin: E (+) Z — Leuko +. Nur Metallkatheter einführbar. Cystoskopie: Geringe Cystitis, Balkenblase, enorme Hypertrophie des Mittellappens.

20. 7. 36 Elektroresektion in Lumbalanaesthesie unmöglich Via falsa. Anschließend in Narkose Sektio alta und Anlegung einer Blasenfistel. Täglich Blasenspülung. 15. 9. 36 Elektroresektion in Narkose. Starke Blutung. Stillung nicht möglich, Es entsteht spontan eine Harnröhrenfistel (Pars posterior). Nach 14 Tagen Entfernung des Katheters. Beide Fisteln schließen sich von selbst. Urin läuft dauernd Restharnfrei. Am 7. 11. 36 mit Urinal entlassen.

Patient erholt sich zu Hause und hat von seiten der Blase keine Beschwerden mehr. Auch die Inkontinenz beseitigt sich. Exitus Ende Mai 1937 an Herzschwäche und Apoplexie.

Fall 41. J. W., 66 Jahre, Schuhmacher. Seit einem Jahr ab und zu erschwertes Urinieren. Seit 4 Wochen totale Harnsperre. Katheterisiert sich 2 bis 3mal täglich selbst. Einweisung am 4. 8. 36. Große weiche Drüse. Urin

trüb. E — Z — Leuko +++. EKG, Wasserstoß und Durstversuch normal. Cystoskopie: Balkenblase, Cystitis, Hypertrophie des linken Seitenlappens.

1. 9. 36 Elektroresektion in Lumbalanaesthesie. Nach 7 Tagen bei Entfernung des Katheters profuse Blutung. Erneute Koagulation. Dauerkatheter, der wieder nach 10 Tagen entfernt wird. Patient uriniert spontan. 15 ccm Restharn Täglich Blasenspülung bis zur Entlassung am 30. 9. 36. Restharnfrei, keine Beschwerden.

Nachuntersuchung am 1. 3. 38. Tiefe Einkerbung des linken Seitenlappens. Rechter Seitenlappen springt kaum vor. Kleine weiche Drüse. Restharn 25 ccm. Urin o. B. Außerordentliches Wohlbefinden.

Fall 42. A. Sch., 74 Jahre, Invalide. Brennen und Stechen beim Wasserlassen seit 2 Wochen. Erhebliche Gewichtsabnahme in letzter Zeit. Appetitlosigkeit. Am 31. 8. 36 Krankenhausaufnahme. Sehr schlechter Allgemeinzustand. Mittelgroße Drüse. Restharn 40 ccm. Urin: (+) Z — Leuko +++ Ery ++.

Cystoskopie: Cystitis, Balkenblase, Hypertrophie des linken Seitenlappens.

3. 9. 36 Elektroresektion in Lumbalanaesthesie.

Am 13. 9. 36 Exitus an Lungenembolie.

Fall 43. J. M., 60 Jahre, Kaufmann. Seit 4 Wochen zunehmende Harnverhaltung. Bei Einweisung am 3. 8. 36 totale Harnsperre. Sehr schlechter Allgemeinzustang. Apfelgroße Drüse. Urin: E — Z — Leuko +++. Cystoskopie: Starkes Vorspringen beider Seiten- und besonders des Mittellappens, starke Cystitis. Nach 4 wöchentlichem Dauerkatheter mit täglicher Spülung am 4. 9. 36 Elektroresektion in Lumbalanaesthesie. Nach 4 Tagen Entfernung des Katheters. Spontanmiktion. Restharnfrei am 30. 9. 36 entlassen.

Am 26. 4. 37 endovesikale Zerstörung eines kleinen Papilloms am rechten Harnleiterostium. Hierbei Restharnfrei.

Nachuntersuchung am 17. 2. 38. Apfelgroße Drüse. Restharn 65 ccm. Urin: E — Z — Leuko +. Mittellappen springt weit vor. Linker Seitenlappen tief eingekerbt. Blase o. B. Keine Beschwerden beim Wasserlassen. Patient fühlt sich sehr wohl und ist mit dem Operationsergebnis zufrieden. Lehnt vorläufig erneuten Eingriff ab.

Fall 44. J. L., 55 Jahre, Werkmeister. Seit 8 Jahren, besonders bei Erkältungen, Brennen und Stechen beim Wasserlassen, dabei oft erschwertes Urinieren. Seit 4 Wochen vollständige Harnverhaltung. Katheterisiert sich selbst 2—3 mal täglich. Einweisung am 1. 9. 36. Leidlicher Allgemeinzustand. Mittelgroße Drüse. Urin trüb. E — Z — Leuko +++. Cystoskopie: Cystitis, Balkenblase, Hypertrophie des Mittellappens.

7. 9. 36 Elektroresektion in Lumbalanaesthesie. Starke Blutung. Entfernung des Katheters nach 8 Tagen. Restharnfrei. Täglich Blasenspülung bis zur Entlassung am 10. 10. 36.

Nachuntersuchung am 15. 2. 38. Mittelgroße Drüse. Mittellappen teilweise abgetragen, muldenförmig eingekerbt, freie Passage. Blase o. B. Urin o B. Restharn 15 ccm. Patient hat keinerlei Beschwerden und ist mit dem Operationsresultat zufrieden.

Fall 45. V. W., 71 Jahre, Invalide. 1931 nach wochenlangem Katheterleben außerhalb vergeblicher Versuch der Prostatektomie. Patient katheterisiert sich weiterhin 3–4mal täglich. Am 11. 9. 36 Einweisung. Äußerst schlechter Allgemeinzustand. Mittelgroße Drüse 800 ccm Restharn. Cystoskopie: Schwere Cystitis. Enorme Hypertrophie beider Seiten- und des Mittellappens.

6. 10. 36 Elektroresektion in Lumbalanaesthesie.

8. 10. 36 Exitus an Herzschwäche und Lungenoedem.

Fall 46. F. B., 60 Jahre, Invalide. Seit einem Jahr Beschwerden beim Wasserlassen. Nur bei starkem Pressen Wasserlassen möglich. Am 20. 11. 36 Einweisung. Schlechter Allgemeinzustand Kleinapfelgroße Drüse. Restharn 210 ccm. Urin: E Z Leuko ++. Cystoskopie: Cystitis, Hypertrophie beider Seitenlappen. Patient scheidet nachts unter Dauerkatheter oft über 2 Ltr. aus.

30. 11. 36 Elektroresektion in Lumbalanaesthesie. Geringe Blutung, wenig Erfolg. 170 ccm Restharn.

14. 12. 36 II. Elektroresektion in Narkose, da Lumbalanaesthesie nicht durchführbar. Viel Gewebe weggenommen. Starke Blutung. Nach 5 Tagen Entfernung des Katheters. Täglich Blasenspülung bis zur Entlassung am 16. 1. 37. Restharnfrei, geringe Cystitis.

20. 5. 37 Cystoskopie: Beide Seitenlappen springen mäßig stark vor. 90 ccm Restharn. Patient uriniert nicht aus, daher zeitweise Ischuria paradoxa.

Nachuntersuchung am 18. 2. 38. Schwere Arteriosklerose. Patient ist nicht zur Cystoskopie zu bewegen. Kleinapfelgroße Drüse. 60 ccm Restharn. Urin: E + Z — Leuko +++. Lehnt nochmaligen Eingriff ab. Dauerkatheter wird angelegt, aber nicht vertragen. Patient trägt weiterhin ein Urinal und stellt sich im April 1938 zur Rö-Tiefenbestrahlung der Prostata vor.

Fall 47. W. D., 59 Jahre, Kaufmann. Seit 4 Jahren zunehmende Beschwerden beim Wasserlassen. Wegen starker Cystitis schon mehrmals außerhalb in stationärer Behandlung gewesen, ebenso mehrmals in Wildungen. Ist nie cystoskopiert worden. Katheterisierte sich vor $^1/_4$ Jahr alle 2 Tage, dann 2—3mal täglich selbst. Am 4. 1. 37 Einweisung. Äußerst schlechter Allgemeinzustand. Totale Harnsperre. Volhard ergibt leichte Nierenstarre. EKG:

Geringe Myocardschädigung Rest-N 37,6 mg %. Große Drüse. Urin: E (+) Z – Leuko +++. Cystoskopie: Starke Hypertrophie des rechten Seitenlappens.

Am 10. 1. 37 Elektroresektion in Narkose. Hochgradige Blutung. Stillung erst bei nochmaligem Eingriff möglich. Es tritt ein Haematom mit Urinphlegmone der Testes ein. Breite Incision.

18. 1. 37 Exitus unter uraemischen Erscheinungen.

Fall 48. P. L., 62 Jahre, Schleifer. Vor 2 Monaten zuerst Schmerzen beim Wasserlassen. Häufiges Urinieren. Am 30. 12. 36 Einweisung. Guter Allgemeinzustand Mittelgroße Drüse. 140 ccm Restharn. Urin: E — Z – Leuko +. EKG· Beginnende Myocardschädigung. Volhard normal. Cystoskopie: Cystitis, Balkenblase, Hypertrophie beider Seitenlappen.

12. 1. 37 Elektroresektion in Lumbalanaesthesie. Nach 4 Tagen Entfernung des Katheters. Täglich Blasenspülung bis zur Entlassung am 30. 1. 37. Restharnfrei. Patient lehnt eine Nachuntersuchung trotz 2maliger Aufforderung und Festsetzung des Untersuchungstermins ab. Gibt jedoch schriftlich an, bisher keine Harnbeschwerden mehr gehabt zu haben.

Fall 49. T. L.. 61 Jahre, Arbeiter. Allmählich zunehmende Harnbeschwerden seit 6 Jahren. Bei Einweisung am 29. 12. 36 150 ccm Restharn. Schlechtes Allgemeinbefinden. Urin: E — Z — Leuko ++. Kleine derbe Drüse. EKG o B Rest-N: 31 mg %. Volhard normal.

Cystoskopie: Cystitis, Balkenblase, Hypertrophie beider Seitenlappen.

13 1. 37 Elektroresektion in Lumbalanaesthesie. Nur geringe Blutung. Restharnfrei mit geringer Cystitis am 6. 2. 37 entlassen.

Nachuntersuchung am 21 2. 38 Keine derbe Drüse. Kein Restharn. Urin o B. Blase o. B Tiefe Kerbe in beiden Seitenlappen, die nur noch gering vorspringen. 3 kg Gewichtszunahme. Patient fühlt sich außerordentlich wohl.

Fall 50. W. W, 60 Jahre, Oberlokfhr Vor 4–5 Jahren zuerst Beschwerden beim Wasserlassen, die sich jedoch bald wieder legten. Eine Woche vor Einweisung am 29. 1. 37 vollständige Harnverhaltung. Er wurde durch Hausarzt 2mal täglich katheterisiert. Patient sieht sehr hinfällig aus. Mittelgroße Drüse. Urin: E (+) Z — Leuko +++. Volhard normal. EKG: o. B. Rest-N 26,4 mg %.

Cystoskopie: Sehr enge Urethra, Cystitis, Hypertrophie des rechten Seitenlappens.

9. 2. 37 Elektroresektion in Narkose (Lumbalanaesthesie wird abgelehnt). Nach 4 Tagen Entfernung des Katheters Spontanmiktion. Restharnfrei mit geringer Cystitis am 5. 3 37 entlassen.

Patient erscheint trotz 2maliger Anfrage und Festsetzung des Untersuchungstermins nicht zur Nachuntersuchung. Gibt jedoch schriftlich an, seit der Operation keine Beschwerden mehr gehabt zu haben.

Fall 51. J. K., 57 Jahre, Elektromonteur. Seit einem Jahr zunehmende Harnbeschwerden. Urinieren zuletzt nur noch bei starkem Pressen möglich. Urin war dauernd klar. Am 16. 2. 37 Einweisung. Guter Allgemeinzustand. Drüse mäßig vergrößert. Urin: E — Z — Leuko ++. Restharn 220 ccm. EKG. o. B. Volhard normal. Rest-N 32,5 mg %. Cystoskopie: Kleines Papillon der Urethra, Hypertrophie beider Seitenlappen, Cystitis.

23. 2. 37 Elektroresektion in Lumbalanaesthesie. Starke Blutung. Nach 4 Tagen Entfernung des Katheters. Patient kann spontan urinieren. In gutem Zustand am 14. 3. 37 restharnfrei entlassen.

Nachuntersuchung am 14. 2. 38. Mäßig große Drüse. Beide Seitenlappen springen nur noch gering vor. Tiefe Kerbe in beiden Seitenlappen deutlich zu sehen. Mäßige Cystitis. Urin: E — Z — Leuko (+). 25 ccm Restharn. 3 kg Gewichtszunahme. Patient fühlt sich außerordentlich wohl.

Fall 52. F. Sch., 54 Jahre, Bahnbeamter. Seit 2 Jahren Harnbeschwerden. Urinieren nur bei starkem Pressen möglich. Alle 14 Tage Katheterismus durch Hausarzt. Einweisung am 6. 3. 37. Mittelgroße derbe Drüse. Restharn 75 ccm. Urin: E — Z — Leuko +: Volhard normal. EKG o. B.

Cystoskopie: Enorme Hypertrophie des Mittellappens.

12. 3. 37 Elektroresektion in Lumbalanaesthesie. Nach 4 Tagen Entfernung des Katheters. Am 14. 4. 37 restharnfrei ohne Beschwerden entlassen.

Nachuntersuchung am 19. 3. 38. Kein Restharn. Urin: o. B. Mittellappen springt nur wenig vor. Mittelgroße derbe Drüse. Patient fühlt sich außerordentlich wohl.

Fall 53. K. K., 53 Jahre, Gürtler. Seit 3 Jahren immer mehr zunehmende Harnbeschwerden Häufiger Harndrang. Urinträufeln. Einweisung am 3. 3. 37. Restharn 350 ccm. Urin: E — Z — Leuko +. Rest-N 40 mg %. Volhard ergibt Nierenstarre. EKG o. B. Kleine weiche Drüse. Cystoskopie: Cystitis, Balkenblase, Hypertrophie beider Seitenlappen. Dauerkatheter. Erneuter Volhard am 23. 3. 37 zeigt normale Ausscheidung.

1. 4. 37 Elektroresektion in Lumbalanaesthesie. Nach 5 Tagen Entfernung des Katheters. Restharnfrei mit klarem Urin am 21. 4. 37 entlassen.

Nachuntersuchung am 22. 3. 38. Beide Seitenlappen springen kaum vor. Weite Kanalisierung. Geringe Balkenblase. Kleine weiche Drüse. Kein Restharn. Urin o. B. Außerordentliches Wohlbefinden.

Fall 54. W. N., 60 Jahre, Schreiner. Urinträufeln seit ½ Jahr. Einweisung am 16. 3. 37. Guter Allgemeinzustand. Kleine Drüse. Restharn 190 ccm.

Urin trüb. EKG o B. Volhard normal. Cystoskopie: Cystitis, Balkenblase, Hypertrophie des Mittellappens.

2. 4. 37 Elektroresektion in Lumbalanaesthesie. Starke Blutung. Nach 2 Tagen Entfernung des Katheters. Am 21. 4. 37 in gutem Zustand restharnfrei entlassen.

Nachuntersuchung am 10. 3. 38. Mittellappen springt nur gering ins Lumen vor. Beide Seitenlappen nur angedeutet. Drüse kaum zu tasten. Restharnfrei. Urin o. B. Außerordentliches Wohlbefinden.

Fall 55. L. M., 62 Jahre, Kaufmann. Seit 5 Jahren erschwertes Urinieren. Seit $^1/_4$ Jahr keine Spontanmiktion mehr. Katheterisiert sich 2—3mal täglich selbst. Krankenhausaufnahme am 5. 4. 37. Sehr schlechter Allgemeinzustand. Kleinapfelgroße Drüse. Totale Harnsperre. Urin: E + Z — Leuko + + + +. Volhard ergibt leicht herabgesetztes Konzentrationsvermögen. Rest-N 38,6 mg%. EKG o. B. Cystoskopie: Strikturen der Urethra ant., schwere Cystitis, Balkenblase, Hypertrophie beider Seitenlappen.

13. 4. 37 Elektroresektion in Lumbalanaesthesie. Sehr viel Gewebe beiderseits abgetragen, starke Blutung. Nach 7 Tagen bei Entfernung des Katheters Spontanmiktion. Blasenspülung täglich bis zur Entlassung am 14. 5. 37 Restharnfrei, mittelstarke Cystitis, subjektives Wohlbefinden.

Patient lehnt Nachuntersuchung ab, da nach Norddeutschland verzogen, gibt jedoch schriftlich an, bisher keine Beschwerden mehr gehabt zu haben.

Fall 56. W. S., 50 Jahre, Fräser. Vor einem Jahr zuerst Beschwerden beim Wasserlassen, Urin war immer klar. Häufiges Urinieren bei Tag und Nacht Am 12. 4 37 Einweisung. Kleine weiche Drüse. Restharn 50 ccm. Urin o. B. Cystoskopie: Blase o B. Geringe Hypertrophie des Mittellappens. Sphinktersklerose.

19. 4. 37 Elektroresektion zuerst unter Morphium und Panthesin wegen großer Schmerzen und ungenügender Anaesthesie unausführbar. Nachträglich Narkose. Nach 7 Tagen bei Entfernung des Katheters restharnfrei. In gutem Zustand am 8. 5. 37 entlassen.

Patient klagt bei Nachfrage am 9. ?. 38 über die gleichen Beschwerden wie vor der Operation. Er erscheint jedoch nicht zum festgesetzten Untersuchungstermin.

Falf 57. F. U., 70 Jahre, Pol.-Inspektor a. D. Seit 4 Jahren Beschwerden beim Wasserlassen Immer mehr zunehmende Harnverhaltung. Urin tröpfelt nur noch ab. Einweisung am 11. 6. 37. Guter Allgemeinzustand Mittelgroße Drüse. 450 ccm Restharn. Urin: E + Z — Leuko + + +. Volhard ergibt Nierenstarre. Rest-N 39,5 mg %. EKG o. B.

Cystoskopie: Hypertrophie beider Seitenlappen, starke Cystitis. — Nach Dehnung der Urethra auf 30 Charr. wegen Strikturen und nach erneutem Volhard, der gute Ausscheidung ergibt, am 28. 6. 37 Elektroresektion in Lumbalanaesthesie. Schwerer Kollaps. Starke postoperative Blutung. Nach 5 Tagen bei Entfernung des Katheters Spontanmiktion. Täglich Blasenspülung bis zur Entlassung am 16. 7. 37. Restharn 15 ccm.

Öftere ambulante Blasenspülungen. Kur in Wildungen.

Nachuntersuchung am 22. 2. 38. Beide Seitenlappen treten nur noch wenig hervor und lassen einen breiten Spalt offen. Strikturen der Urethra behoben. Blase bis auf geringe entzündliche Veränderungen o. B. Mittelgroße Drüse. 15 ccm Restharn. Urin o. B. Patient fühlt sich außerordentlich wohl. 5 kg Gewichtszunahme.

Fall 58. J. R., 60 Jahre, Maurer. Seit 2 Monaten Harnbeschwerden. Am 30. 6. 37 Krankenhausaufnahme. Guter Allgemeinzustand. Kleine derbe Drüse. 110 ccm Restharn. Urin: E (+) Z — Leuko +. Volhard normal. EKG o. B. Rest-N 34,6 mg %. Cystoskopie: Cystitis, Hypertrophie beider Seitenlappen.

16. 7. 37 Elektroresektion in Lumbalanaesthesie. Am Ende der Operation starke Blutung. Nach 6 Tagen Entfernung des Katheters. Täglich Blasenspülung bis zur Entlassung am 14. 8. 37. Restharnfrei.

Am 22. 11. 37 erneute Aufnahme. Auftreten derselben Beschwerden. Restharn 45 ccm. Cystoskopie ergibt Cystitis, tiefe Rillen in den beiden Seitenlappen, tiefer Recessus prostaticus, Verdacht auf Metalues. Blut- und Liquor-Wassermann, jedoch neg. Reflexe alle regelrecht.

3. 12. 37 vergeblicher Versuch der Prostatektomie. (Kein Adenom zu enukleieren). 24. 12. 37 Entlassung. Patient trägt ein Urinal.

Nachuntersuchung am 24. 2. 38. Der Kranke trägt immer noch ein Urinal. Erneut 70 ccm Restharn. Cystoskopisch das gleiche Bild wie am 22. 11. 37. Drüse kaum zu tasten. Es wurde ex juvantibus der Versuch mit peroralen Wismutgaben (Bismutrat) gemacht. Nach 3 Wochen restharnfrei. Urin o. B. Patient kann den Urin gut halten und braucht kein Urinal mehr zu tragen. Es fragt sich hiernach, ob nicht doch trotz des neg. Ausfalls der serologischen Untersuchung von Blut und Liquor eine Metalues vorhanden ist.

Fall 59. H. S., 67 Jahre, Invalide. Seit 3 Jahren erschwertes Urinieren. Bei Erkältungen zeitweise Harnsperre. 13. 7. 37 Einweisung. Guter Allgemeinzustand. Große Drüse. 300 ccm Restharn. Urin: E — Z — Leuko +. Volhard normal. Rest-N 41 mg %. EKG o. B. Cystoskopie: Blase o. B. Hypertrophie beider Seitenlappen.

28. 7. 37 Elektroresektion in Lumbalanaesthesie. Starke Nachblutung. Nach 5 Tagen bei Entfernung des Katheters Spontanmiktion.

Am 3. 8. 37 Exitus an Pneumonie.

Fall 60. H. C., 75 Jahre, Invalide. Seit 4 Jahren erschwertes Urinieren, dabei Brennen und Stechen in der Urethra. Einweisung am 11. 9. 37. Leidlicher Allgemeinzustand. Kleine weiche Drüse. 25 ccm Restharn. Urin: E — Z — Leuko +++. Volhard ergibt leicht vermindertes Konzentrationsvermögen. Rest-N 29,8 mg %. EKG o. B.

Cystoskopie: Nur geringe Hypertrophie beider Seitenlappen, Sphinktersklerose.

28. 9. 37 Elektroresektion in Lumbalanaesthesie. Nach 6 Tagen Entfernung des Katheters. Tägliche Blasenspülung bis zur Entlassung am 30. 10. 37. Restharnfrei. Urin o. B.

Patient erscheint nach 2maliger Aufforderung nicht zum festgesetzten Untersuchungstermin. Gibt jedoch schriftlich an, keine Beschwerden mehr zu haben.

Fall 61. M. L., 75 Jahre, Kaufmann. Ischuria paradoxa. Patient wird seit 3 Monaten 2mal täglich durch Hausarzt katheterisiert. Am 11. 9. 37 Einweisung. Sehr schlechter Allgemeinzustand. Mittelgroße Drüse. Urin trüb. EKG: Myocarditis. Rest-N 37,5 mg %. Volhard ergibt Nierenstarre. Cystoskopie: Strikturen der Harnröhre, Balkenblase, Cystitis, Hypertrophie beider Seitenlappen. Nach Vorbereitung mit Dauerkatheter am 14. 10. 37 Elektroresektion in Lumbalanaesthesie. Mäßige Blutung.

Am 19. 10. 37 Exitus an Herzschwäche.

Fall 62. H. D., 61 Jahre, Arbeiter. Angeblich seit dem Weltkrieg Harnbeschwerden. Seit 8 Wochen totale Harnsperre. Katheterisiert sich 5 bis 6mal täglich selbst. Einweisung am 2. 11. 37. Leidlicher Allgemeinzustand. Kleinapfelgroße Drüse. Urin: E — Z — Leuko +++. EKG o. B. Volhard normal. Rest-N 31,2 mg %.

Cystoskopie: Balkenblase, schwere Cystitis, unregelmäßiger oberer Schließmuskelrand, hochgradige Hypertrophie beider Seitenlappen.

23. 11. 37 Elektroresektion in Lumbalanaesthesie. Viel Gewebe weggenommen. Schwere Blutung, Kollaps, (Cardiaca. NaCl-Infusion). Äußerst schlechtes Befinden. Nach 4 Wochen 13 kg Gewichtsabnahme. Patient erholt sich dann aber wieder gut.

Am 12. 2. 38 mit nur noch 5 kg Untergewicht entlassen. Restharnfrei. Urin o. B.

Patient trägt ein Urinal, weil er angibt, „eine schwache Blase" zu haben; außerdem besteht eine ausgesprochene Rentenneurose, die sich darin äußert, daß er seine Prostatahypertrophie trotz Universitätsgutachten stets auf eine frühere Kriegscystitis zurückführt und neue Rentenverfahren anzustrengen versucht.

Fall 63. D. S., 60 Jahre, Telegr.-Insp. Seit einem Jahr, besonders bei Erkältungen, erschwertes Urinieren. Einweisung am 28. 12. 37. Guter Allge-

meinzustand. Mittelgroße Drüse. Restharn 60 ccm. Urin: E (+) Z – Leuko +. EKG o. B. Rest-N 29,3 mg %. Volhard normal. Cystoskopie: Balkenblase, Cystitis, konzentrische Hypertrophie.

Am 11. 1. 38 Elektroresektion in Lumbalanaesthesie. Nach 4 Tagen Entfernung des Katheters. Täglich Blasenspülung bis zur Entlassung am 29. 1. 38. Restharnfrei Die histologische Untersuchung ergibt Verdacht auf Carzinom. Nachfolgende Röntgentiefenbestrahlung.

Nachuntersuchung am 19. 3 38. Cystoskopisch kein Anhalt für Carcinom. Restharnfrei, keinerlei Beschwerden.

Fall 64. V. K.. 77 Jahre, Invalide. Seit 2 Jahren erschwertes Urinieren. Ischuria paradoxa. Am 30. 11. 37 Einweisung. Leidlicher Allgemeinzustand. Mittelgroße Drüse. 450 ccm Restharn. Urin: E + Z — Leuko +. Wassermann'sche Reaktion im Blut neg. Rest-N 39,3 mg %. EKG o. B. Volhard ergibt komplette Nierenstarre.

Cystoskopie: Cystitis. Hypertrophie des linken Seitenlappens Nach Vorbereitung durch Dauerkatheter am 23. 1. 38 Elektroresektion in Lumbalanaesthesie. Histologisch kein Anhalt für Carcinom Nach 4 Tagen bei der Entfernung des Katheters uriniert Patient spontan. Es stellt sich ein embolischer Infarkt der Lunge ein. Temperaturen bis 40°.

Erneut Dauerkatheter zur Entlastung. Weiterhin täglich Blasenspülung. Restharnfrei, ohne Beschwerden in gutem Zustand am 19. 3. 38 entlassen.

Fall 65. K. G., 81 Jahre, Invalide. Seit 5 Jahren Harnbeschwerden. Angeblich außerhalb schon 3mal elektrotomiert (Kautherisation?). Bei Einweisung am 9. 12. 37 vollkommene Harnverhaltung. Große derbe Drüse. Trüber Urin. EKG o. B. Rest-N 34,5 mg %, Volhard ergibt leichte Nierenstarre. Wassermann'sche Reaktion im Blut neg. Cystoskopie: Eitrige Cystitis mit Schleimhautinkrustierungen. Hypertrophie beider Seitenlappen Im vergrößerten Mittellappen leichte Furchenbildung.

24. 1. 38 Elektroresektion in Lumbalanaesthesie. Histologisch kein Anhalt für Carcinom. Nach 4 Tagen Entfernung des Katheters, Spontanmiktion.

Am 23. 2. 38 restharnfrei mit klarem Urin in gutem Zustand entlassen.

Fall 66. H. D., 62 Jahre, Maurerpolier. Seit 2 Jahren Harnbeschwerden. Einweisung am 10. 1. 38. Guter Allgemeinzustand. Kleine Drüse. 60 ccm Restharn. EKG o. B. Rest-N 28,3 m %. Volhard normal. Cystoskopie: Hypertrophie beider Seitenlappen. Balkenblase. Patient kann keinen Dauerkatheter vertragen.

25. 1. 38 Elektroresektion in Lumbalanaesthesie. Mittelmäßige Blutung. 3 Tage Dauerkatheter, dann täglich Blasenspülung bis zur Entlassung am 11. 2. 38. Klarer Urin, restharnfrei. Keine Beschwerden.

Fall 67. J. Sch., 58 Jahre, Arbeiter. Vor einem Jahre zuerst Harnbeschwerden. Einweisung am 16. 2. 38. Mittelgroße Drüse. 130 ccm Restharn. Urin: E — Z — Leuko +. WaR in Blut und Liquor neg. Volhard normal. EKG o. B. Cystoskopie: Cystitis, Balkenblase. Geringe Hypertrophie beider Seitenlappen.

Am 4. 3. 38 Elektroresektion in Lumbalanaesthesie. Bei der Entfernung des Katheters nach 3 Tagen bekommt der Patient Schüttelfrost. Schwerer Kollaps. Temperaturen bis 40°. Erneut Dauerkatheter bis zur Entlassung. Patient erholt sich nur langsam wieder.

Entlassung am 14. 4. 38 restharnfrei mit klarem Urin. Gutes Allgemeinbefinden.

Fall 68. A. W., 67 Jahre, Schreinermstr. Seit 3 Jahren komplette Harnsperre, Patient katheterisiert sich selbst 4—5 mal täglich. Einweisung am 9. 2. 38. Schlechter Allgemeinzustand. Große derbe Drüse. Urin: E + Z — Ery ++ Leuko +++. EKG o. B. WaR im Blut neg. Rest-N 140 mg %. Volhard ergibt schlechtes Konzentrationsvermögen. Cystoskopie: Schwere Cystitis, Balkenblase konzentrische Hypertrophie. Nach Vorbereitung mit Dauerkatheter steigt das Konzentrationsvermögen.

Am 10. 3. 38 Elektroresektion in Lumbalanaesthesie. Das resezierte Gewebe zeigt keinen Anhaltspunkt für Carcinom. Bei Entfernung des Katheters nach 4 Tagen Spontanmiktion. Am 26. 3. 38 restharnfrei mit geringer Cystitis, aber ohne Beschwerden entlassen.

Fall 69. J. B., 62 Jahre, Arbeiter. Seit 3 Jahren immer mehr zunehmendes erschwertes Urinieren. Einweisung am 15. 3. 38, Kleine derbe Drüse. Restharn 170 ccm. Urin: E — Z — Leuko ++. EKG o. B. WaR in Blut und Liquor neg. Volhard normal. Cystoskopie: Hypertrophie beider Seitenlappen, Balkenblase.

Am 23. 3. 38 Elektroresektion in Lumbalanaesthesie. Keine Blutung. Nach 2 Tagen Entfernung des Katheters. Restharnfrei, ohne Beschwerden am 9. 4. 38 entlassen.

Fall 70. O. M., 59 Jahre, Kaufmann. Seit 2 Jahren zunehmende Harnbeschwerden. Einweisung am 15. 3. 38. Guter Allgemeinzustand. Mittelgroße derbe Drüse. 160 ccm Restharn Urin o. B. WaR im Blut neg. Rest-N 35 mg %. EKG o. B. Volhard ergibt leicht herabgesetztes Konzentrationsvermögen. Cystoskopie: Schwere Balkenblase, Hypertrophie beider Seitenlappen.

Am 5. 4. 38 Elektroresektion in Lumbalanaesthesie. Nur geringe Blutung. Nach 2 Tagen Entfernung des Katheters.

Entlassung am 16. 4. 38. Restharnfrei, keinerlei Beschwerden.

Seit ca. 4 Jahren wird an der hiesigen Abteilung die Eletroresektion des hypertrophischen Prostataadenoms geübt. Es ist eine an sich noch kurze Zeitspanne. Die Zahl der Fälle ist wohl beachtlich, aber doch nicht so groß, daß an Hand ihrer kritischen Auswertung ein endgültiges Urteil über den Wert dieser neuen Operationsmethode gefällt werden kann.

Die Dauer der Beobachtungszeit der Kranken ist an sich noch nicht ausreichend.

Um bei unserem Material von Dauererfolgen sprechen zu können, ist die Zeit, auch seit den erstmals ausgeführten Elektroresektionen, sicherlich noch zu kurz. Es ist aber anzunehmen, daß Patienten, die bis zu 3½ Jahren seit der Behandlung ihres Leidens beschwerdefrei geblieben sind, es auch in den folgenden Jahren tun werden.

Die bisherigen Nachuntersuchungen geben einen Anhalt über den Verlauf in den ersten Jahren nach der Resektion.

Es folgt hier eine Aufstellung der Patienten nach dem Alter, in dem sie zur Operation kamen.

Alter	Zahl	Prozent
50—55	9	12,9
56—60	13	18,6
61—65	18	25 7
66—70	12	17,1
71—75	12	17,1
76—80	3	4,3
81—85	3	4,3

Daraus ist zu ersehen, daß der größte Prozentsatz (25,7 %) ein Alter von 61—65 Jahren aufwies. Die zweitgrößte Gruppe mit 18,6 % findet sich in der Altersstufe von 56—60 Jahren. Die dritt- und viertgrößte Gruppe, die auch noch je 17,1 % ausmachen, stehen in einem Alter zwischen 66 und 70 bzw. 71 und 75 Jahren. Und gerade die letzte Gruppe steht schon an der Grenze derer, bei denen auch schon ein mittelschwerer Eingriff meist ein gewagtes Unternehmen ist.

Der Beginn erheblicher Blasenbeschwerden, die zum Teil vor der Operation schon ärztliche Behandlung erforderlich machten, lag zurück in:

Fälle	Zeit	Prozent
7	1 Mon.	10,0
4	2 „	5,9
5	3 „	7,0
4	6 „	5,8
8	1 Jahr	11,4
10	2 Jahre	11,3
8	3 „	11,4
4	4 „	5,8
6	5 „	8,6
5	6 „	7,0
1	7 „	1,4
1	8 „	1,4
7	über 8 „	10,0

Die folgende Aufstellung zeigt die standardisierte Restharnmenge bzw. vollkommene Harnverhaltung der einzelnen Kranken bei der Krankenhausaufnahme.

Restharn	Zahl	Prozent
bis 20 ccm	2	2,8
20—100 „	15	21,4
100—250 „	17	24,3
250—500 „	5	7,2
vollkommene Harnverhaltung	31	44,3

Der Urinbefund ließ in 40% auf eine mittlere und in 48,6% auf eine starke Infektion der Harnwege schließen.

In 11,4% war er frei von Eiweiß, Zucker und zelligen Bestandteilen. Durch die Cystoskopie wurde jedoch in 57,1% eine mittlere und in 31,5% eine schwere Cystitis festgestellt.

In 11,4% zeigte die Blase eine normale Schleimhaut. Bei 33 Patienten bestand eine ausgesprochene schwere Balkenblase.

In 27,1% aller Fälle wurde bei der rektalen Untersuchung eine kleine, wenig vergrößerte Prostata festgestellt.

In 44,3 % ergab sich eine mittlere, und in 28,6 % eine stärkere Vergrößerung des Prostataadenoms.

Die Harnverhaltung wurde hervorgerufen durch

	Zahl	Prozent
Isolierten Mittellappen	9	12,8
Hypertrophie beider Seitenlappen	26	36,1
Hypertrophie eines Seitenlappens	8	11,4
Hypertrophie von Seiten- und Mittellappen	11	15,5
Konzentrische Hypertrophie	14	20,0
Sphinktersklerose	2	2,8
Kein Hindernis, das die Ursache erklärt	1	1,4

In einem Fall fand sich neben Hypertrophie beider Seitenlappen in der Urethra ein kleines Papillom, dessen Beseitigung mit dem Elektrotom ebenso leicht gelang wie bei rein endovesikaler Lokalisation mit den dafür üblichen Operationsinstrumenten.

Außerdem waren neben dem cystoskopischen Prostatabefund in 3 Fällen Strikturen der Urethra und in einem Fall eine an sich sehr enge Urethra vorhanden, die jedoch keine Harnverhaltung bewirkten. Für eine ungehinderte Einführung des Elektrotoms war nur in einem dieser Fälle eine vorherige Dehnung der Urethra auf 30 Charr. notwendig.

Es sind insgesamt bei 70 Operierten 92 Elektroresektionen ausgeführt worden.

Hiervon wurden 87 in Lumbalanaesthesie und 5 in Vollnarkose durchgeführt.

Erforderlich waren:

1 Eingriff bei 53 Fällen,
2 Eingriffe „ 14 „
3 „ „ 2 „
5 „ „ 1 Fall.

Die Eingriffe mußten also in 20 % aller Fälle einmal wiederholt werden, in 2,8 % 2mal und in 1,4 % 4mal. Diese vermehrten Eingriffe fallen hauptsächlich in die Anfangsperiode, in der absichtlich wenig Gewebe reseziert wurde, und erst Erfahrungen mit dieser neuen Methode gesammelt werden mußten.

In 17 Fällen waren stärkere bis bedrohliche Blutungen und Nachblutungen während und nach der Operation zu beobachten.

In 2 Fällen führten sie zu einer Bluttamponade der Blase, die eine Absaugung mit dem Morgenstern-Dauerspülcystoskop erforderlich machte.

In 5 von diesen genügte zur Stillung eine einfache nachträgliche Koagulation.

In einem Fall war eine Stillung nicht möglich; die Blutung stand jedoch nach einiger Zeit spontan.

Von den 31 Patienten, die mit einer vollkommenen Harnverhaltung zur Krankenhausaufnahme kamen, zeigten bei der Entlassung:

	Zahl	Prozent
Keinen Restharn	17	54,8
10—20 ccm Restharn	5	16,2
20—30 ccm Restharn	1	3,2

Ein Patient (3,2 %) wurde ungebessert mit vollkommener Harnverhaltung entlassen. 7 weitere 22,6 % waren während der Behandlung gestorben.

Von allen Patienten waren die Resultate bei der Entlassung:

	Zahl	Prozent
Restharnfrei	51	72,9
10—20 ccm Restharn	7	10,0
20—30 ccm Restharn	1	1,4
ungebessert	1	1,4
gestorben	10	14,3

Von den Patienten, die restharnfrei entlassen wurden, trugen 2 ein Urinal. Bei einem Patienten besserte sich die Inkontinenz im Laufe von ein paar Wochen, sodaß später kein Urinal mehr getragen zu werden brauchte. Der zweite Patient zeigte eine ausgesprochene Rentenneurose, die sich darin äußert, daß er

seine Vorsteherdrüsenerkrankung immer wieder, trotz abschlägiger Gutachten, auf eine alte Kriegscystitis zurückführt und neue Rentenverfahren anzustrengen versucht.

Der durchschnittliche Krankenhausaufenthalt betrug 40 Tage. Es starben von 70 behandelten Fällen 10, d. h. die Mortalität betrug 14,3 %. Als Todesursache wurde in 4 Fällen Herzschwäche und allgemeine Körperschwäche festgestellt. 2 Patienten starben an Pneumonie. Bei weiteren 2 Patienten handelte es sich um eine Embolie, von den übrigen starb einer an Lungenoedem und einer an Uraemie.

Die Altersverteilung der Todesfälle zu allen übrigen Fällen ist aus folgender Statistik ersichtlich.

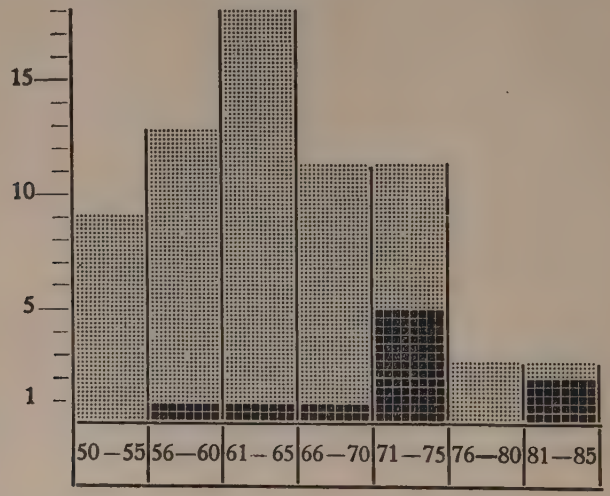

Es ist also vom 70. Lebensjahr auch die Elektroresektion ein lebensbedrohender Eingriff. Von 18 Kranken über 70 Jahre starben 7 Patienten. Es besteht also nach 70 Jahren auch bei der Elektroresektion eine Mortalität von 38,9 %.

Diese hohe Mortalitätsziffer ist zum Teil darauf zurückzuführen, daß einerseits, um die Leistungsfähigkeit der Elektroresektion zu erproben, die Indikation anfangs weiter gestellt wurde, und auch solche Patienten elektroreseziert wurden, die schon in einer sehr schlechten körperlichen Verfassung zur Auf-

nahme kamen und wegen ihres zum Teil schon hohen Alters von vorneherein von der Operation hätten ausgeschlossen werden müssen; und andererseits die Voruntersuchungen zu Anfang nicht so streng durchgeführt wurden wie es heute der Fall ist, da die Elektroresektion anfangs als ein leichter Eingriff angesehen wurde.

Das Schicksal der erwähnten Kranken wurde bis zu 3½ Jahren nach dem Eingriff erforscht.

Allen Elektrotomierten wurde ein Fragebogen zugeschickt.

Es stellte sich heraus, daß inzwischen weitere 7 Patienten verstorben waren. Und zwar:

1 Pat.	an	Bronchopneumonie	5 Wochen	nach der Operation.
1 „	„	Apoplexie	7 Monate	
1 „	„	Apoplexie	15 „	
1 „	„	Prostata-Ca	18 „	
1 „	„	Blasen-Ca	24 „	
1 „	„	Herzschwäche	35 „	
1 „	„	Pneumonie	38 „	

Mit Ausnahme der an Blasen- und Prostata-Carcinom verstorbenen, waren die restlichen 5 Kranken nach Aussagen der Angehörigen bis zu ihrem Tode von seiten der Blase beschwerdefrei.

Von den restlichen 53 Patienten wurden 44 zur Nachuntersuchung bestellt. Hiervon erschienen 28. Eine Nachuntersuchung lehnten 16 Patienten ab, gaben aber schriftlich Auskunft über ihren Zustand. Bei 9 Patienten wurde von einer Nachuntersuchung abgesehen, da der Zeitraum seit der Operation zu kurz war.

In der folgenden Tabelle sind die Daten in Bezug auf Restharnfreiheit bzw. Restharnmengen der 28 Nachuntersuchten zusammengefaßt:

Zeit seit der Operation	Rest-harn-frei	Restharnmenge von 0 - 20	20 - 30	60 - 70	70—90	unbe-stimmt	Harnsperre besteht weiter
3 Monate	1						
7 „		1					
8 „	1						
11 „	3		1				
13 „	1			1			
16 „		1		1			
17 „			1				
19 „	1						
27 „					1		
28 „	1						
32 „	1						
34 „	1						
35 „	1						
37 „				1			
38 „	1				1		
40 „	1			1			
41 „	1					1	
42 „	1	1					
44 „							1
	15	3	2	4	2	1	1

Es waren, also 15 Patienten von allen Nachuntersuchten restharnfrei. In 11 Fällen fand sich ein Restharn, und zwar bis 30 ccm in 5 Fällen, bis 90 ccm in 6 Fällen.

In einem Fall war trotz Versuches mit mehreren Instrumenten eine Cystoskopie, und damit auch eine genaue Restharnbestimmung nicht möglich, da eine starke Blutung eintrat.

Ein weiterer Patient hatte nach wie vor ohne erkennbare Ursache weiter unter vollkommener Harnverhaltung zu leiden. Mit Ausnahme von diesem Fall fühlten sich alle 26 Patienten, trotzdem 11 Kranke noch Restharnmengen von 10—19 ccm aufwiesen, beschwerdefrei.

Bei 2 Patienten ergab sich eine starke Cystitis, 7 Kranke wiesen eine Cystitis mittleren Grades auf und bei 19 Kranken war sowohl der Urin wie auch die Blase ohne jeden pathologischen Befund.

In 5 Fällen konnte palpatorisch eine merkliche Verkleinerung der Prostata festgestellt werden. Bei 3 dieser Fälle lag die Operation 3 Jahre und mehr zurück, bei zweien dagegen

kaum 1½ Jahr. Eine weitere Vergrößerung der Prostata ist bei den Nachuntersuchten in keinem Fall festgestellt worden.

Von den 16 nicht zur Nachuntersuchung erschienenen Patienten gaben 14 an, keine Beschwerden mehr seit der Operation gehabt zu haben.

Beschwerdefrei waren demnach:

1	Patient	5	Monate	seit der Operation bis heute.
1	„	9	„	
1	„	12	„	
1	„	14	„	
1	„	20	„	
1	„	21	„	
1	„	24	„	
1	„	26	„	
1	„	30	„	
1	„	36	„	
1	„	37	„	
1	„	38	„	
1	„	40	„	
2	Patienten	41	„	

Bei dem 5. obiger Patienten wurde ein Jahr nach der Operation ein schon inoperabeles Mastdarm-Ca. festgestellt. Von seiten der Prostata ist er jedoch bis heute beschwerdefrei.

Von den übrigen beiden Nichterschienenen klagt ein Kranker über die gleichen Beschwerden wie vor der Operation.

Der andere Patient hat sich wegen erneuter Beschwerden bei nur wenigen ccm Restharn anderweitig einer Prostatektomie unterzogen, da ihm angeblich die nicht heilende Blasenentzündung quälende Beschwerden bereitete.

Zusamenfassung.

Überblickt man die Ergebnisse der Elektroresektion, so ist festzustellen, daß von 70 Kranken mit Prostatavergrößerung 83 % durch die Elektroresektion bei ihrer Entlassung beschwerdefrei waren, 14 % starben während der Behandlung und bei 3 % blieb der Erfolg aus.

Die schriftlichen Anfragen und Nachuntersuchungen bei einer Krankengruppe von 51 Patienten ergeben, daß insgesamt 80 % bis zu 3½ Jahren nach der Elektroresektion geheilt oder gebessert sind, und zwar sind 30 % geheilt und restharnfrei, 10 % wesentlich gebessert mit Restharn bis 30 ccm, 12 % gebessert mit einem Restharn bis zu 90 ccm, 28 % geben schriftlich Auskunft, daß sie vollkommen beschwerdefrei seien. Bei 6 % ist der Erfolg ausgeblieben, und 14 % sind inzwischen verstorben.

Es ist anzunehmen, daß von den 16 Kranken, die schriftlich eine zufriedene Auskunft geben, eine ebenso große Anzahl restharnfrei ist, wie bei den nachuntersuchten Fällen. Analog dem Resultat der nachuntersuchten Prostatiker dürfte man also insgesamt mit 43 % Dauerheilung rechnen.

Hierbei ist zu beachten, daß fast 95 % des gesamten Krankengutes an Prostatikern der hiesigen Abteilung der Elektroresektion zugeführt wurden. Es handelt sich also bei den angeführten Elektroresezierten nicht um eine Auswahl besonders günstiger Fälle, wie es die Prostatektomie dringend erfordert. In Anbetracht dessen, daß man bei der großen Zahl der für die Prostatektomie nicht mehr zugänglichen Prostatiker doch noch operativ vorgehen kann und nicht resigniert diese Kranken ihrem traurigen Schicksal der Fistelung oder des Katheterlebens überlassen muß, ist die Elektroresektion ein begrüßenswerter Fortschritt auf dem Gebiet der Prostatachirurgie.

Da die endovesikale Abtragung von Drüsengewebe wohl die technisch schwierigste und umfangreichste endovesikale Operation darstellt, die ausgeführt wird, so gehört sie auch nur in die Hand dessen, der genügend Erfahrung besitzt und über eine wirklich gute Technik verfügt. Nur so werden Mißerfolge vermieden.

Zum Schluß ist es mir eine angenehme Pflicht, Herrn Prof. Dr. Frhr. v. Redwitz für die freundliche Übernahme des Referates, sowie Herrn Dr. Tzschirntsch für die Überlassung des Themas und freundliche Unterstützung bei der Anfertigung dieser Arbeit bestens zu danken.

Literatur.

Akutsu, T.: Transurethral resection. Report on 58 cases of prostatic resection. Jap. Journ. of Urol. 1935, Bd. 24, S. 901—21. (Ref. Zschr. f. urol. Chir. Bd. 42, S. 361.)

Alcock, N. G.: Ten month. experience with transurethral prostatic resection. Journ. of Urol. 1932, Bd. 28, S. 545—559. (Ref. Zschr. f. urol. Chir. Bd. 37, S. 87.)

Prostatic resection and surgical prostatectomy. Journ. of the Amer. med. Assoc. 1933, Bd. 101, Nr. 18, S. 1355—58. (Ref. Zschr. f. urol. Chir. Bd. 39, S. 178.)

Bibus, B.: Die Beziehungen zwischen Adenom und Carcinom der Prostata und ihre Bedeutung für die Behandlung. Zschr. f. Urol. 1938, Bd. 32, H. 2, S. 108—110).

Bumpus, H. C.: Results five years after transurethral treatment of benigen prostatic obstruction. Journ. of Urol. 1932, Bd. 28, S. 561—567. (Ref. Zschr. f. urol. Chir. Bd. 37, S. 88.)

Present status of transurethral resection of prostate. Journ. of the amer. med. Assoc. 1936. Bd. 107, S. 494—498.

Boeminghaus: Prostatahypertrophie. Dtsch. med. Wschr. 1937, Nr. 41, S. 1548—54.

Caulk, J. R.: Infiltration anaesthesia of the internal vesikal orifica for the removal of minor obstructions: Presentation of a Cautery Punch. The Journal of Urology. Vol. IV, Nr. 5, 1920.

A new method of removing the Median Bar Type of Prostatic Obstruction. The Journal of the Missouri State Med. Association. 1921, Vol. XVIII, p. 191.

Value of cautery punch operation in Removal of Vesikal Neck Obstruction. The Journal of the Amer. Med. Association 1924, Vol. 83, pp. 1993—1999.

Effects of use of cautery punch operation on necessity for prostatectomy. Journ. of the Amer. med. Assoc. 1932, Bd. 99, S. 1828—32.

The present status of transurethral surgery for the removal of the obstructing prostate. Urol. Rev. 1933, Bd. 37, S. 14—17.

Davis, Th. M.: Transurethral correction of prostatic obstruction Amer. Journ. of Surgery 1932, Vol. XVI, Nr. 3.

Day, R.: Endoscopic resection of the prostate. Journ. of Urol. 1932, Bd. 28, S. 569—600.

Farkas, J.: Neuere Erfahrungen mit der transurethralen Resektion der Prostatahypertrophie. Zschr. f. Urol. 1937, Bd. 31, S. 631—632.

Die transurethralen Prostataoperationen. Zschr. f. urol. Chir. 1936, Bd. 41, S. 229—300.

Foley, F. E. B.: The new surgery of bladder neck obstruction. Urol. Rev. 1933, Bd. 37, S. 17–31.

Forssmann, W.: Die heutigen Behandlungsmethoden der Prostatahypertrophie. Med. Welt 1935, Nr. 29, S. 1034—36.

Young, H. H.: Transurethral resection of the prostate. Journ. of the amer. med. Assoc. 1934, Bd. 102, S. 1913—17.

Kraas, E.: Die endourethrale Resektionsbehandlung der Prostatahypertrophie der Blasenhalsstenose. Ergebn. d. Chir. 1935, Bd. 28, S. 289–417

Kretschmer, H. L.: Intravesical explosions as a complication of transurethral electroresection. Journ. of the amer. med. Assoc. 1934, Bd 103, S. 1144—45.

Lewis, B. und Caroll: Prostaticresection — without moonlight and roses. Urologic Rev. 37 (1933).

Lichtenberg, A. v. und Heynemann: Über ein neues Instrument für Diagnostik und Operationen am Blasenhals. Zschr. f. urol. Chir. 1932, Bd. 35.

Mathé, C. P. und de la Pena, F.: The relief of prostatic hypertrophy by present-day transurethral methods. Urol. Rev. 1933, Bd 37, S. 443 bis 457.

McCarthy, J. E.: A technical consideration of endoscopic revision of the obstructing prostate. Journ. of Urol. 1932, Bd. 28, S. 519—527.

Narat: Fortschritte der amerikanischen Chirurgie. Zbl. f. Chir. 1936/5.

Nell, W. und Schneider, K.: Die Erweiterung der Behandlungsmöglichkeit der Prostatahypertrophie durch die endourethrale Elektroresektion. Btr. z. klin. Chir. 1935, Bd. 162. S. 566 577.

Nestmann, F.: Erfahrungen mit der endourethralen Resektion. Zschr. f. Chir. 1936, Bd. 248, H. 3, 4, 5.

Reiser, B.: Erfolge mit der endourethralen Elektroresektion bei Prostatahypertrophien. Münch med. Wschr. 1937, Nr. 14. S. 524—526.

Ringleb, O.: Radiumbehandlung des Prostata-Carcinoms. Zschr. f. Urol. 1938, Bd. 32.

Rubritius, H.: Die transurethrale Elektrotomie im Dienste der Prostatachirurgie. Wien. klin. Wschr. 1936, Nr. 2, S. 36–39.

Schneider, K.: Die Anzeigestellung zur Elektroresektion bei Prostatahypertrophie und deren Durchführung an der Göttinger Klinik. Zschr. f. Urol. 1937, Bd. 31, S. 313—317.

Schröder, C. H.: Ergebnisse der Elektrotomie bei Prostatahypertrophie. Zschr. f. urol. Chir. 1937, Bd. 43, S. 362—369.

Erfahrungen mit der Elektrotomie bei Prostatahypertrophie. Arch. f. klin. Chir. 1937. Bd. 190.

Schultheis, Th.: Beiträge zur transurethralen Chirurgie obstruierender Blasenhalsveränderungen. Zschr. f. urol. Chir. Bd. 41, H. 3.

Thompson, G. J.: Factors of savety in prostatic resection. Journ. of Urol. 1933, Bd. 30, S. 525 - 530. (Ref. Zschr. f. urol. Chir. Bd. 39, S. 328.)

Transurethral prostatic resection. Amer. Journ. of Surg. 1933, Bd. 21, S. 421—427. (Ref. Zschr. f. urol. Chir. Bd. 39, S. 328.)

Recurrence of urinary obstruction following transurethral prostatic resection. Journ. of Urol. 1935, Bd. 34, S. 405—416. (Ref. Zschr. f. urol. Chir. Bd. 42, S. 240.)

Tzschirntsch, K.: Die Elektroresektion bei der Prostatahypertrophie. Zschr. f. Urol. 1935, Bd 29, S. 51—55.)

Die Elektroresektion bei den abflußhindernden Erkrankungen des Blasenhalses. Estratto da „Urologia" Nr. 2, 1° Giugno 1936—XIV.

Zur Elektroresektion bei obstruierenden Blasenhalsveränderungen. Zschr. f. Urol. 1937, Bd. 31, H. 5.

Viethen, H.: Über konservative Behandlung der Prostatahypertrophie mittels endourethraler Elektrotomie. Zbl. f. Chir. 1934, Nr. 22.

Über die Anzeigestellung zur Elektrotomie bei Prostatahypertrophie. Bruns' Beitr. z. klin. Chir. 1936, Bd. 163.

Zur Technik und Indikationsstellung der endourethralen Elektrotomie zur Behandlung der Prostatahypertrophie. Jhrsk. f. ärztl. Fortb. 1936, Jg. 27, H. 4, S. 3—8.

Wildegans, H.: Die endourethrale Diathermieoperation der Prostatahypertrophie. Dtsch. med. Wschr. 1934, Nr. 43.

Ist die endourethrale Elektrotomie ein Fortschritt in der chirurgischen Behandlung der Prostatahypertrophie? Med. Klin. 1936, Nr. 15, S. 484 bis 487.

Über die Entstehung und Behandlung — insbesondere Elektroresektion — der Prostatahypertrophie. Dtsch. med. Wschr. 1938, Nr. 3, S. 107.

Vogel, R.: Diathermieoperation bei Prostatahypertrophie. Zbl. f. Chir. 1931. Nr. 20.

Lebenslauf.

Ich, Theodor Berck, wurde am 28. Januar 1912 zu Iserlohn geboren. Nach 4jährigem Besuch der Volksschule besuchte ich das Städtische Realgymnasium in Iserlohn und bestand Ostern 1931 die Reifeprüfung. Im S.-S. 31 begann ich mein medizinisches Studium in Greifswald. Nach Ablegung der medizinischen Vorprüfung studierte ich ein Semester in Köln, die restlichen an der Universität Bonn und bestand am 25. 3. 37 die ärztliche Prüfung. Die Bestallung als Arzt erhielt ich am 26. 3. 38.

Meine Medizinalpraktikantenzeit verbrachte ich am St. Elisabeth-Hospital zu Iserlohn, wo ich jetzt noch als Assistenzarzt tätig bin.